RECHERCHES BACTÉRIOLOGIQUES

SUR

L'ÉTIOLOGIE DES CONJONCTIVITES AIGUËS

ET SUR

L'ASEPSIE DANS LA CHIRURGIE OCULAIRE

PAR

Le Docteur V. MORAX

DE LA FACULTÉ DE PARIS

ANCIEN INTERNE DES HÔPITAUX DE PARIS

PARIS

SOCIÉTÉ D'ÉDITIONS SCIENTIFIQUES

PLACE DE L'ÉCOLE DE MÉDECINE

4, Rue Antoine-Dubois, 4

1894

Digitized by the Internet Archive
in 2015

https://archive.org/details/b21647288

1847563

J'ai réuni dans ce travail des recherches et des observations personnelles. Le lecteur n'y trouvera pas une œuvre d'érudition, mais une étude faite autant au laboratoire qu'à la clinique. S'il lui accorde quelque intérêt, il voudra bien se rappeler que c'est Monsieur le Dr Parinaud qui l'a inspirée, que j'ai recueilli à sa clinique la plupart des faits consignés dans ce mémoire et que pour la partie bactériologique et expérimentale exécutée à l'Institut Pasteur, j'ai été guidé et conseillé par Monsieur le Dr Roux. Je suis heureux de pouvoir rendre hommage à la bienveillance de ces deux excellents maîtres.

Monsieur le professeur Cornil m'a offert, pendant plusieurs années, l'hospitalité de son laboratoire et je le remercie des preuves d'intérêt qu'il m'a toujours données.

Je garde un précieux souvenir de mes premiers maîtres de la Faculté de Lausanne et de Fribourg en Brisgau, ainsi que de l'enseignement de MM. Chauffard, Legendre, Queyrat, Gilles de la Tourette et M. Nicolle.

MM. Joffroy, Bourneville, Nicaise, Gérard-Marchant, Bazy et André Petit, qui m'ont agréé comme interne provisoire ou comme interne dans leur service, me permettront de leur en exprimer toute ma reconnaissance.

Je tiens à témoigner à Monsieur le professeur Terrier ma profonde gratitude pour les encouragements répétés que j'ai reçus de lui, ainsi que pour l'initiative qu'il a bien voulu m'accorder dans son service.

Je ne puis oublier les marques de sympathie que MM. Déjerine, Brault, Hartmann et Brun m'ont sans cesse prodiguées.

9 février 1894.

Introduction

Au cours de mes recherches, j'ai surtout été préoccupé de résoudre des questions pratiques tant au point de vue de la chirurgie oculaire que du diagnostic des conjonctivites.

Dans la première partie de ce mémoire, je consignerai les résultats auxquels m'ont conduit l'étude de quelques-unes des conjonctivites aiguës. La seconde contiendra l'exposé de mes expériences sur l'asepsie oculaire.

Fick, Gombert, Marthen, etc., ont étudié les microorganismes de la conjonctive à l'état normal. Leurs travaux, que j'analyserai plus loin, ont démontré l'existence dans le cul-de-sac conjonctival de saprophytes d'espèces variées et d'une manière générale, l'absence des microorganismes pathogènes. Je n'ai pas repris l'étude systématique des microbes de la conjonctive à l'état normal. J'ai eu surtout en vue de rechercher si l'on pouvait rencontrer sur une conjonctive saine des microbes pathogènes et notamment ceux dont le rôle dans les complications des plaies opératoires est nettement démontré. Puis j'ai cherché à établir quels étaient les procédés les plus pratiques et en même temps les plus rigoureux pour réaliser l'asepsie chirurgicale dans les opérations oculaires et quels étaient les résultats bactériologiques et pratiques de l'emploi de ces procédés.

Première Partie

RECHERCHES BACTÉRIOLOGIQUES SUR L'ÉTIOLOGIE DES CONJONCTIVITES AIGUES

Classification des conjonctivites aiguës

La classification des conjonctivites, basée sur les données cliniques et anatomiques seules, est insuffisante. Il en a été des affections oculaires comme des maladies cutanées. On crut autrefois que les données précises fournies par la connaissance exacte des lésions cutanées, permettaient de définir un type morbide. Mais on s'aperçut bientôt que la classification ainsi établie était trop schématique et que l'on confondait dans un même groupe des affections essentiellement différentes. Aussi ne tarda-t-on pas à tenir compte de deux autres données, pour le moins aussi importantes que la lésion anatomique, je veux dire l'évolution des lésions et surtout la notion étiologique.

Dans le domaine de l'ophthalmologie, il est absolument nécessaire de baser la classification sur ces mêmes données, quitte à faire un diagnostic anatomique lorsque les deux autres caractères de l'affection nous échappent.

Les termes de conjonctivite ou d'ophthalmie purulente, de conjonctivite catarrhale, sont trop peu précis pour une classification scientifique et il est préférable de faire suivre ces désignations d'un qualificatif rappelant leur nature étiologique ou tout au moins leur principal caractère.

Je me suis efforcé de rechercher l'étiologie exacte des conjonctivites aiguës, que j'ai eu l'occasion d'examiner, en cherchant à les caractériser, non plus seulement par l'aspect clinique mais par l'agent pathogène qui en est la cause. On arrive ainsi à une classification plus précise, dont je vais exposer les grandes lignes. — En outre, l'examen bactériologique de la sécrétion conjonctivale permet de les différencier nettement et de poser, par conséquent, un diagnostic rigoureux.

Dans les conjonctivites aiguës proprement dites, je rangerai tout d'abord :

La conjonctivite aiguë contagieuse. — Cette forme de conjonctivite, une des plus fréquentes, est désignée habituellement par les termes de conjonctivite catarrhale (1), de « cocotte.» Cette conjonctivite est toujours liée à la présence d'un petit bacille. Ainsi que je le montrerai, elle est identique à la conjonctivite aiguë d'Egypte, et à la conjonctivite aiguë d'Amérique.

La conjonctivite blennorrhagique comprend toutes les formes de conjonctivites dont l'agent pathogène est le

(1) Le terme de conjonctivite catarrhale sert à désigner non seulement une forme bien déterminée de conjonctivité aiguë, mais encore une foule d'états mal caractérisés au point de vue étiologique et qui se traduisent par de l'injection conjonctivale, de l'hypersécrétion lacrymale et l'agglutinement des paupières au réveil. Pour éviter la confusion, il me semble préférable de désigner par les termes de catarrhe conjonctival, toutes ces formes de réaction conjonctivale qui accompagnent assez souvent des lésions de la cornée des paupières, des voies lacrymales ou qui existent indépendamment de toute affection de voisinage.

gonocoque : l'ophthalmie des nouveau-nés, la conjonctivite leucorrhéique, la conjonctivite purulente de l'adulte, ainsi que la conjonctivite blennorrhagique spontanée.

La conjonctivite diphthéritique. — Le terme de conjonctivite pseudo-membraneuse doit disparaître, car la lésion anatomique pseudo-membraneuse est insuffisante à caractériser une affection. On sait d'ailleurs que plusieurs espèces microbiennes peuvent donner lieu à la production d'une exsudation pseudo membraneuse. Je l'ai constaté pour le bacille de Wecks, pour le gonocoque ; j'ai rencontré également des conjonctivites à pneumocoques présentant un léger exsudat pseudo-membraneux. La conjonctivite diphthéritique sera donc caractérisée non seulement par l'existence de fausses membranes dont le développement est plus ou moins considérable et qui peuvent s'accompagner ou non de lésions cornéennes, mais encore et surtout par la présence du bacille de Klebs-Lœffler. A côté de la forme grave décrite par de Graefe, l'observation de Uhthoff et Fraenkel, celles de Sourdille, démontrent qu'il faut faire rentrer dans le cadre de la conjonctivite diphthéritique, un grand nombre de conjonctivites que l'on désignait sous le nom de conjonctivite croupale. — On fera bien d'abandonner ce terme et d'ajouter aux termes de conjonctivites diphthéritiques les qualificatifs de grave ou bénigne pour distinguer ces deux variétés cliniques.

La conjonctivite lacrymale à streptocoques décrite par M. Parinaud, comprend les cas de conjonctivite aiguë qui accompagnent les poussées inflammatoires dans les rétrécissements des voies lacrymales.

La conjonctivite à pneumocoques est une affection du premier âge dont j'ai pu étudier quelques cas. Elle paraît

caractérisée par sa bénignité, son unilatéralité et l'existence fréquente d'une exsudation pseudo-membraneuse légère.

La conjonctivite phlycténulaire caractérisée par la présence de phlyctènes sur la conjonctive ou le limbe cornéen ; appelée aussi conjonctivite lympathique, impétigineuse, etc.

Il faut ajouter aussi la *conjonctivite infectieuse* décrite par M. Parinaud.

Mes recherches bactériologiques et cliniques se rapportent surtout à la conjonctivite aiguë contagieuse, à la conjonctivite blennorrhagique ainsi qu'aux conjonctivites à streptocoques et à pneumocoques.

Je n'ai pas eu l'occasion d'étudier des conjonctivites diphthéritiques bénignes ou graves, pas plus que des conjonctivites infectieuses. Quant à la conjonctivite phlycténulaire, mes recherches sont encore trop peu nombreuses pour que je puisse me prononcer sur sa nature bactériologique.

Je n'ai pas la prétention de comprendre toutes les conjonctivites aiguës dans le cadre que je viens de tracer, et je ne ne doute pas que l'étude bactériologique des affections oculaires ne nous oblige à l'étendre encore.

Conjonctivite aiguë contagieuse

La conjonctivite aiguë que je décrirai sous ce nom, est caractérisée par la présence constante dans la sécrétion conjonctivale d'un petit bacille qui a été vu pour la première fois par Koch, puis étudié par Wecks quelques années plus tard et auquel on a donné le nom de bacille de Wecks. Cette forme de conjonctivite peut affecter des types cliniques variés suivant l'intensité de l'inflammation, depuis la conjonctivite légère que l'on dénomme habituellement conjonctivite catarrhale, jusqu'à la conjonctivite franchement purulente. Elle peut même s'accompagner dans certains cas de lésions cornéennes. Sévissant parfois par épidémies (on lui donnait dans ce cas le nom de « cocotte »), elle peut aussi exister à l'état sporadique. Mais quel que soit son caractère clinique, elle est toujours contagieuse et il est en général assez facile de reconnaître que la transmission se fait directement et vraisemblablement par le contact seul.

Nulle autre variété de conjonctivite ne présente des caractères de contagiosité et de diffusion aussi marqués que celle-là. J'abandonne le terme de conjonctivite catarrhale dont je m'étais servi dans le premier mémoire que j'ai publié (1), la désignation adoptée par Wecks de conjonc-

(1) Recherches bactériologiques et cliniques sur la conjonctivite catarrhale. Ann. d'Oculistique, Décembre 1892.

tivite aiguë me paraît préférable. J'y ajouterai le qualificatif de contagieuse pour rappeler le principal caractère de l'affection. L'épithète de catarrhale, basée sur l'aspect macroscopique de la sécrétion, n'est pas exacte. Elle ne s'applique pas aux cas intenses où la sécrétion est franchement purulente. Je ne ferai pas au complet l'histoire de la conjonctivite aiguë contagieuse, l'affection en elle-même étant depuis longtemps connue. Je me bornerai à établir d'une façon précise l'étiologie, la symptomatologie et les formes de cette infection.

Etiologie

Lorsqu'on suit une clinique ophthalmologique, on remarque bien vite que parmi les différentes formes de conjonctivites aiguës, il en est une dont la contagiosité est beaucoup plus marquée ; que souvent plusieurs enfants appartenant à la même famille ou se rendant à la même école, viennent simultanément se faire soigner pour des affections qui ne diffèrent entr'elles que par l'intensité des symptômes, ou par quelque signe secondaire. On est frappé aussi de voir combien cette forme de conjonctivite est fréquente, quelle que soit la saison.

Elle sévit subitement par épidémie dans tout un quartier, toute une école, atteignant indistinctement enfants et adultes, puis, pendant des mois, on n'observe plus que des cas isolés, mais dont il est presque toujours facile de retrouver la source du contage.

Il existe dans l'histoire médicale de nombreuses relations de ces épidémies de conjonctivite ; je ne les rapporterai point puisque la nature exacte n'en a pu être précisée faute des connaissances bactériologiques dont je veux démontrer l'importance.

Les premières recherches bactériologiques sur les conjonctivites aiguës datent de 1884 et ont été faites par Koch (1); dans la sécrétion conjonctivale des opthalmies d'Egypte, il reconnut dans certains cas le gonocoque, dans d'autres un petit bacille fin, analogue à celui de la septicémie des souris. Cette constatation microscopique lui permit de différencier ces deux formes de conjonctivite.

En 1885, Wecks (2) étudie une conjonctivite aiguë sévissant à Philadelphie et désignée vulgairement par les termes de « pink eye » (œil rose). Je vais résumer ce travail, de beaucoup le plus complet. La première malade que Wecks observa était mère de deux enfants qui, tous deux, avaient été atteints de conjonctivite aiguë sans lésions cornéennes deux mois auparavant. Chez cette malade, la conjonctivite, très intense, s'était accompagnée d'une céphalalgie frontale assez marquée et d'un coryza passager. La sensation de cuisson et de corps étranger rendait le sommeil impossible. L'écoulement muco-purulent était très abondant.

En examinant au microscope la sécrétion conjonctivale, Wecks fut frappé de l'abondance d'un petit bacille correspondant exactement à la description de Koch. Il inocula la sécrétion conjonctivale sur la conjonctive du lapin, mais le résultat fut négatif. Il inocula ensuite cette sécrétion

(1) Koch. Wiener med. Wochenschrift. 1883.

(2) Wecks. The bacillus of acute conjonctival catarrh or « pink eye ». Archiv. of. Ophthalmologie, vol. XV, 1886.

sur 6 conjonctives de 5 malades et obtint dans 5 cas une conjonctivite aiguë dans la sécrétion de laquelle il retrouva le même petit bacille. Les essais de culture qu'il tenta en utilisant le procédé d'isolement des plaques de gélatine ou de gélose ne lui donnèrent aucun résultat. Sur la gélose à 0,3 ou 0,5 °/₀ il obtint de petites colonies dans lesquelles il constata, en dehors du bacille spécifique, un petit bacille prenant plus fortement la couleur et présentant souvent une extrémité renflée en massue.

Il ne parvint pas à isoler le bacille spécifique du bacille en massue, mais il put obtenir plusieurs générations successives du mélange des deux microbes. Il constata que dans les cultures, le bacille variait très notablement dans sa longueur ; qu'il pouvait y former des filaments et des chaînettes par juxtaposition de plusieurs articles ; qu'il se colorait avec les solutions aqueuses de couleur d'aniline, mais qu'on ne pouvait obtenir de double coloration. Comme il était facile d'isoler le bacille en massue du bacille spécifique, tandis que l'inverse n'était pas possible, Wecks inocula 5 fois sur des conjonctives humaines le bacille en massue et cela sans provoquer aucune réaction pathologique.

L'inoculation du mélange des deux bacilles dans 6 cas a toujours provoqué une conjonctivite aiguë plus ou moins intense qui débuta 48 heures après l'inoculation. Wecks a constaté dans tous ces cas la présence du bacille dans la sécrétion conjonctivale. La durée de ces conjonctivites a oscillé entre deux et trois semaines.

En excisant un petit fragment de la conjonctive au niveau des culs-de-sac conjonctivaux, Wecks a pu rechercher le bacille dans les tissus. Il ne l'a trouvé que dans les couches superficielles de l'épithélium et toujours en petit nombre.

Lors de son premier travail, Wecks avait constaté la présence du même bacille dans plus de 100 cas de conjonctivite aiguë. Dans la communication qu'il a faite au Congrès de Berlin de 1890, il affirme l'avoir rencontré dans plus de 1,000 cas.

Cette forme de conjonctivite s'observe surtout au printemps et en automne ; les cas isolés peuvent se rencontrer durant toute l'année. La durée est de trois semaines à deux mois, mais elle peut persister plus longtemps si l'on ne fait pas de traitement.

En 1887, Kartulis (1) reprend l'étude de la conjonctivite aiguë d'Egypte. Il retrouve le même petit bacille déjà décrit par Koch. Il obtient sur gélose des cultures pures (?) qui forment une strie très nette d'aspect graisseux et de coloralion sombre et qui, transplantées sur gélatine, s'y développent faiblement? Kartulis n'a vu que deux fois sur six inoculations pratiquées sur l'homme une conjonctivite aiguë se développer.

En France, il n'existait pas d'étude bactériologique de la conjonctivite aiguë contagieuse, lorsque j'entrepris mes recherches (avril 1891).

Les premiers cas que j'observais à la clinique du Dr Parinaud répondaient au type classique de la conjonctivite aiguë épidémique. Il s'agissait d'une épidémie sévissant rue Gabrielle, aux Batignolles. Aux nos 15 et 17 de cette rue, il y avait 30 malades atteints dans un espace de trois à quatre jours. 8 de ces malades se firent soigner à la clinique, et dans la sécrétion conjonctivale muco-purulente de ces 8 malades, je constatai la présence d'un petit bacille répondant parfaitement à la description de celui

(1) Kartulis. Etiologie de la conjonctivite catarrhale d'Egypte. Centralblatt f. Baktérien und. Parasitenkunde, 1887.

que Koch, Wecks et Kartulis avaient observé. Depuis lors, j'ai examiné un grand nombre de conjonctivites et j'ai pu établir que ce bacille était l'agent spécifique d'une forme de conjonctivite très fréquente, éminemment contagieuse, que l'on peut observer partout et en toute saison, tantôt sous forme épidémique, tantôt sous forme de cas isolés et qui est identique à celle que Wecks a étudiée à Philadelphie et Kartulis en Egypte.

Il me paraît superflu de rapporter des exemples de contagion de la conjonctivite aiguë ; un fait cependant mérite d'être signalé : c'est la variabilité de la réaction inflammatoire des différents individus contaminés à la même source.

C'est ainsi que j'ai relevé des cas non rares où un enfant, atteint de conjonctivite légère, contaminait sa mère qui présentait une conjonctivite avec œdème palpébral et sécrétion muco-purulente abondante ; un frère du malade était atteint à son tour et présentait une conjonctivite de moyenne intensité avec phlyctènes et sécrétion faible. Dans d'autres faits on voyait une conjonctivite légère provoquer par contagion une conjonctivite intense avec engorgement des ganglions préauriculaires.

L'observation suivante est fort intéressante. Elle montre une conjonctivite aiguë, soignée par la vaseline et l'eau boriquée, se prolonger pendant trois mois, se transmettre au frère et à la sœur de la malade avec des caractères de bénignité absolue, tandis que les parents, qui sont atteints plus tard, sont affectés d'une conjonctivite très intense.

Observation I

Famille H. ., composée de 5 personnes, toutes atteintes de conjonctivite aiguë contagieuse. L'histoire de cette petite épidémie est fort instructive, et je vais la rapporter dans ses détails.

La fille aînée, âgée de 7 ans, est entrée au commencement d'octobre 1893 à l'école municipale; la fillette a raconté à ses parents que parmi les élèves, il en était une qui avait les yeux rouges. Le 16 octobre, au réveil, la mère constata que sa fille avait les paupières agglutinées, que l'œil était injecté et qu'il y avait un peu de sécrétion. La directrice de l'école adressa la malade à une clinique ophthalmologique.

Le médecin qui la vit prescrivit des lotions à l'eau boriquée et des applications de vaseline boriquée. La conjonctivite ne subit aucune amélioration les premiers jours. La sécrétion était très intense et il se formait même des concrétions épaisses au niveau de la paupière inférieure. Les douleurs étaient assez intenses. La malade eut un coryza assez intense deux jours après le début de l'affection oculaire ; sa durée ne dépassa pas quelques jours. Après une quinzaine, l'injection conjonctivale diminua un peu, sans jamais disparaître complètement. Depuis le début, la malade a toujours eu de l'agglutinement des paupières au réveil, une très légère injection conjonctivale et une sécrétion très peu marquée. Cet état persiste encore le 15 janvier 1894, jour où la malade se présente à la clinique du Dr Parinaud.

Un frère, âgé de 5 ans, a été atteint, il y a un mois, d'une conjonctivite légère que les parents n'ont pas jugé bon de faire soigner. Les paupières étaient agglutinées ; l'injection et la sécrétion conjonctivale étaient à peine marquées. Cet état persiste encore le 15 janvier 1894. Il ne s'est pas produit de coryza.

Un frère de 13 mois a été pris le 15 janvier 1894 d'une conjonctivite très légère qui a intéressé l'œil droit d'abord, puis deux jours après a atteint l'œil gauche. Cette conjonctivite persiste encore le 15 janvier 1894. On constate une injection conjonctivale réduite au minimum et une sécrétion à peine marquée. Dans le cul de sac inférieur on observe néanmoins un petit flocon fibrineux. Les paupières sont agglutinées au réveil. Il n'a pas été fait de traitement.

La mère, âgée de 30 ans, jusque-là très bien portante et qui n'avait jamais souffert d'aucune affection oculaire, s'est réveillée le 10 janvier 1894 avec les paupières agglutinées des deux côtés et les yeux très fortement injectés. Le soir même les yeux sont très douloureux; il existe une sensation de cuisson et de gravier qui rend tout travail impossible. La sécrétion est très abondante. Le lendemain la malade a un coryza intense ; elle mouche beaucoup et présente de l'enchiffrènement. Ce coryza disparaît après 24 heures de durée, tandis que les troubles oculaires vont encore en s'exagérant.

Le 12 janvier 1894, la malade se présente à la clinique de M. Parinaud, où l'on diagnostique une conjonctivite aiguë contagieuse double. La conjonctive bulbaire est fortement injectée et il existe à la partie inférieure, au voisinage de la cornée, des ecchymoses sous-conjonctivales assez étendues. La sécrétion est abondante ; dans le cul de sac inférieur on voit de nombreux flocons fibrino-purulents. Il n'y a pas d'engorgement du ganglion préauriculaire, pas de lésions de la cornée.

Le père enfin, âgé de 35 ans, a été atteint, deux jours après sa femme, d'une conjonctivite aiguë intense avec œdème palpébral et léger engorgement des ganglions préauriculaires.

Sous l'influence de cautérisations quotidiennes avec la solution de nitrate d'argent, l'amélioration se produit très rapidement chez les parents, aussi se décident-ils à nous conduire leurs enfants. Les cinq malades sont traités simultanément de la même manière. L'agglutinement des paupières disparaît complètement après 9 cautérisations et la guérison définitive se produit le 20 janvier 1894.

Examen bactériologique. — J'ai fait l'examen microscopique de la sécrétion conjonctivale de trois de ces malades : la fille aînée, qui était atteinte depuis trois mois, le frère, âgé de 5 ans, malade depuis un mois, et la mère, dont la conjonctivite datait de cinq jours. Dans tous ces cas, la sécrétion recueillie avec un tube effilé était un peu louche. Sur les lamelles on constatait la présence de leucocytes en plus ou moins grand nombre. Chez la mère la sécrétion présentait en outre quelques globules sanguins. Le bacille de la conjonctivite aiguë était facile à reconnaître soit libre, soit inclus dans le protoplasma des cellules. Il existait toutefois en beaucoup plus grande abondance dans la sécrétion conjonctivale de la mère.

Il serait facile de multiplier des observations du même genre. Si l'on se livre à une petite enquête à propos de chaque cas de conjonctivite aiguë contagieuse, on trouve en grand nombre des exemples aussi démonstratifs.

L'histoire de cette famille nous montre aussi qu'il ne faut pas négliger une conjonctivite, même si elle semble d'allure bénigne. Il ne faut pas craindre de faire les instillations de collyre au nitrate d'argent, qui déterminent une sédation des phénomènes douloureux et sont rapidement suivies d'une guérison complète.

Bactériologie, Anatomie pathologique

Examen microscopique de la sécrétion conjonctivale

La sécrétion conjonctivale, étalée sur des lamelles, est fixée par la flamme ou mieux par une goutte de sublimé acide (dans ce cas il faut laver la lamelle avant de la colorer). On la colore en versant sur la face chargée quelques gouttes de la solution phéniquée de bleu de méthylène ou de violet de méthyle étendu. On lave à l'eau, on laisse sécher et on monte dans le Baume de Canada. L'examen microscopique doit être pratiqué avec un assez fort grossissement : l'objectif à immersion 1/12 et l'oculaire 3. Dans ces conditions on voit de nombreux éléments cellulaires dont le noyau volumineux, arrondi ou de forme irrégulière, est fortement coloré par le bleu tandis que le protoplasme est peu ou pas coloré. Ces cellules sont tantôt isolées et alors plus ou moins régulièrement arrondies, tantôt réunies en amas. On reconnaît très facilement entre ces cellules ou dans l'épaisseur de leur protoplasme de petits bâtonnets

très courts et très fins qui prennent la couleur moins fortement que le noyau, mais qui tranchent nettement sur le protoplasme qui les entoure. Ces petits bacilles sont tantôt isolés ou réunis par leurs extrémités de manière à former des chaînettes de deux à trois articles. Souvent on les trouve juxtaposés. On les a comparés au bacille de la septicémie des souris. Ils sont cependant un peu plus fins. Leurs extrémités sont arrondies. Parfois leurs deux pôles sont un peu plus colorés que le centre. Leur abondance dans une préparation est variable ; elle est en rapport avec l'intensité et l'époque de l'affection. Dans les premiers jours les bacilles sont en petit nombre ; en parcourant la préparation on en reconnaît cependant quelques-uns libres ou englobés par les phagocytes. A partir du 3e ou 4e jour, ils deviennent très nombreux et sont très facilement reconnus. Dans certains cas intenses, il n'est presque pas de cellules qui n'en contiennent un ou plusieurs.

Parfois le protoplasma cellulaire en est littéralement bourré (fig. 3).

A côté de ce bacille spécifique on ne rencontre sur les préparations, presqu'aucun microorganisme étranger. On peut trouver parfois des bacilles de dimensions plus considérables, mais à l'état isolé, et ne pouvant jamais créer de confusion ; si l'on traite la lamelle par la méthode de Gram, les bacilles de Wecks ne restent pas colorés.

C'est encore là un élément de différenciation très important On voit par ce que je viens de dire que le bacille de la conjonctivite aiguë contagieuse, présente des caractères morphologiques et des réactions colorantes qui permettent de le reconnaître facilement dans les préparations, sans qu'il soit nécessaire pour le diagnostic de faire des cultures.

Cultures

Les cultures du bacille de la conjonctivite aiguë sont assez difficiles à obtenir. Lorsqu'on ensemence directement la sécrétion conjonctivale dans du bouillon ou de la gélatine, on ne constate presque jamais de colonies du bacille spécifique. Souvent même il ne se développe aucun microorganisme étranger. Si l'on ensemence sur de la gélose, on obtient parfois, après deux jours, une culture à peine indiquée par un léger dépoli de la surface du milieu. Il est indispensable, pour obtenir de belles cultures, de prendre la sécrétion de conjonctivites très intenses et il paraît y avoir un rapport certain entre la végétabilité du microbe et l'intensité de la conjonctivite. Dans ces conditions, on peut obtenir un développement abondant même sur la gélose ordinaire à 1 1/2 %. (La gélose faite sans macération de viande, avec de la peptone et du chlorure de sodium m'a donné de bons résultats). Il est nécessaire aussi que la surface de la gélose soit humide. Dans ce but, il est utile de capuchonner les tubes de gélose dès qu'on les a préparés et de ne pas laisser évaporer l'eau de condensation. Mais j'ai constaté, ainsi que Wecks, que la gélose à 0,5 % constituait un milieu plus favorable au développement de ce bacille. A ce taux, la gélose a peu de consistance et adhère mal aux parois du tube à essai. Le mieux est de se servir de boîtes de Petri dans lesquelles on coule la gélose. L'ensemencement a lieu en surface après refroidissement. Il faut toujours ensemencer largement avec la pipette.

Ces boîtes sont placées à l'étuve à 35°. Après 24 ou 36 heures on aperçoit au niveau de la strie d'ensemen-

cement un piqueté très fin, à peine visible et formé par de petites colonies transparentes, se différenciant à peine de la surface de la gélose. Ce sont les colonies du bacille de Wecks. A côté de ces colonies on en trouve généralement d'autres un peu plus étalées, qui atteignent 0,5 à 1^{mm} de diamètre et qui forment une petite tache grise beaucoup plus nette que les premières.

Ces dernières colonies sont formées par un petit bacille prenant le Gram et présentant souvent des formes involutives renflées en massue. C'est le microorganisme que Wecks a désigné par le nom de bacille en massue. On le rencontre fréquemment dans différentes variétés de conjonctivites. Je l'ai constaté dans l'ophthalmie des nouveau-nés et même sur les conjonctives normales. Cultivé dans le bouillon il y forme un petit dépôt sans troubler le liquide ; son développement est toujours peu abondant. Je n'ai pas réussi à le cultiver sur pomme de terre ou dans la gélatine. Les bacilles sont groupés par petits amas dans les colonies, ils paraissent juxtaposés, la plupart sont rectilignes, mais dans chaque amas on voit un ou deux éléments présentant une extrémité renflée en massue (voir fig. 6). Inoculé à des souris et à des cobayes, ce bacille en massue n'a provoqué aucune réaction pathogène.

Lorsqu'on veut repiquer les colonies du bacille spécifique sur une nouvelle boîte, il arrive fréquemment que la culture ne se reproduise plus surtout si la culture originelle est âgée de plus de 3 à 5 jours. Souvent aussi les colonies du bacille de la conjonctivite aiguë se développent faiblement tandis que les colonies du bacille en massue poussent plus abondamment. Il est facile d'isoler ce bacille en massue de celui de la conjonctivite aiguë ; par contre, je n'ai pas réussi plus que Wecks à isoler à l'état

de pureté le bacille spécifique d'une culture où les deux microbes s'étaient développés.

Dans ces derniers temps, j'ai cultivé le bacille de la conjonctivite aiguë sur des tubes de gélose dont la surface est recouverte avant sa complète solidification de quelques gouttes de sérum humain. Ce milieu paraît se prêter mieux que tout autre au développement du bacille de la conjonctivite aiguë, mais mes essais sont encore trop peu nombreux pour que je puisse me prononcer d'une manière absolue.

Il y avait un certain intérêt à obtenir la culture du bacille de la conjonctivite aiguë provenant de conjonctivites peu intenses et cela pour démontrer qu'il s'agissait bien, dans les cas bénins comme dans les cas intenses, d'une même infection, mais pour l'étude du bacille proprement dit il est préférable de s'adresser à des cas intenses. C'est de cette manière seulement que l'on peut obtenir des cultures pures d'emblée. Les procédés habituels de séparation et d'isolement des germes ne peuvent être appliqués aux bacilles de la conjonctivite aiguë qui ne se développe pas dans la gélatine. On prendra donc la sécrétion conjonctivale d'un malade atteint de conjonctivite aiguë. On ensemencera largement avec la pipette à la surface de la gélose à 0,5 ou 0,7 % et on placera à l'étuve. Dans ces conditions on peut obtenir d'emblée une culture pure. On repiquera sur un nouveau tube après 24 heures et l'on peut ainsi obtenir 3 à 4 générations successives à la condition que les repiquages ne se fassent pas après deux ou trois jours de culture.

Parmi les nombreux essais de culture que j'ai faits, je n'ai réussi que trois fois à obtenir des cultures pures, et dans ces cas, il s'agissait de malades atteints de conjonctivites aiguës très intenses. (Obs. I et XI).

Dans l'Observ. de Lep..., j'ai obtenu un développement assez abondant dans le bouillon peptonisé, sous forme d'un dépôt floconneux d'aspect cristallin ; reporté dans un second tube de bouillon et sur gélose après 48 heures, le bacille ne se développa pas.

Il arrive dans la culture sur gélose en tube que le développement du bacille se fasse un peu dans le liquide de condensation, mais je n'ai pas réussi à repiquer cette culture dans du bouillon.

La culture sur les autres milieux employés en bactériologie : gélatine, humeur aqueuse, pomme de terre, lait filtré, sérum liquide, albumine de l'œuf coagulée ou non, etc., ne m'a jamais donné de résultats.

J'ai essayé à différentes reprises de le cultiver dans la sécrétion lacrymale, soit en plaçant les pipettes contenant la sécrétion de conjonctivite aiguë à l'étuve, soit en ensemençant des larmes disposées en gouttes suspendues. Dans ces conditions je n'ai jamais vu le bacille se multiplier, ce qui peut s'expliquer par les faibles qualités nutritives de la sécrétion conjonctivale.

Étude du bacille dans les cultures

Le bacille de la conjonctivite aiguë est immobile. On le colore assez bien avec les différentes couleurs d'aniline, mais il ne prend pas très fortement la couleur. Il ne se colore pas par la méthode de Gram.

Il forme de petits amas où les bacilles sont accolés les uns aux autres. Les bacilles sont tantôt courts, présentant les mêmes dimensions que dans la sécrétion conjonctivale;

tantôt ils s'allongent en filaments atteignant une longueur triple ou quadruple des autres éléments (Fig. 4). Le bacille se colore assez uniformément et l'on ne constate jamais de formations endogènes ou exogènes pouvant faire penser à l'existence de spores.

J'ai déjà dit que les cultures perdaient assez rapidement leur végétabilité. Lorsqu'on cherche à colorer les bacilles d'une culture âgée de plus de huit jours, on constate qu'ils prennent plus difficilement la couleur et qu'un grand nombre ne sont pas colorés. Dans les cultures plus âgées, on ne colore aucun élément et on ne distingue même plus les formes bacillaires.

Inoculations

Inoculations sur les animaux. — Les inoculations expérimentales ont été faites, soit avec la sécrétion conjonctivale, en ayant soin de choisir les cas où les bacilles étaient très abondants, soit avec les cultures pures ou mélangées du bacille en massue.

Ces inoculations ont été pratiquées sur le chien, le singe, le lapin, le cobaye, la souris, la poule, le pigeon. Chez ces différentes espèces animales, les résultats ont été constamment négatifs, quel que fût le mode d'inoculation : injection dans les culs-de-sacs avec ou sans irritation préalable de la conjonctive, injection sous conjonctivale, etc. J'ai inoculé aussi la culture du bacille après avoir provoqué une conjonctivite jéquiritique intense. L'injection d'une culture dans la chambre antérieure chez le lapin ne provoqua aucune réaction. L'injection de culture sous la peau de la souris n'a déterminé aucun trouble et

24 heures après, les bacilles n'existaient plus au point d'inoculation.

Le bacille de la conjonctivite aiguë ne présente donc aucune action pathogène sur les animaux.

Il n'en est pas de même pour l'homme.

Inoculations sur l'homme. — Le 17 octobre 1893, le Dr Nicolle déposa à l'aide d'une pipette, dans le cul-de-sac inférieur de mon œil droit, une goutte de la dilution dans de l'eau stérilisée du bacille de la conjonctivite aiguë. La semence provenait d'une troisième culture sur gélose du bacille cultivé à l'état de pureté et provenant de Mme Eyr... dont je relaterai tout d'abord l'observation (obs. II). L'inoculation a lieu sans traumatisme et sans irritation préalable de la muqueuse.

Observation II

Mme Eyr..., 28 ans, se présente le 12 octobre 1893, à la clinique du Dr Parinaud. Elle est atteinte d'une conjonctivite aiguë bilatérale très intense. Le début de l'affection remonte à huit jours, l'œil gauche a été atteint deux jours après l'œil droit. Les paupières sont agglutinées le matin au réveil; elles sont fortement tuméfiées et présentent une teinte légèrement violacée. La sécrétion muco-purulente est assez abondante. La conjonctive est uniformément injectée et forme une surface d'un rouge vif. Il n'y a pas de lésions cornéennes, pas d'adénopathie préauriculaire.

La malade se plaint d'un peu de photophobie, de douleurs vives au niveau des paupières et d'une sensation de cuisson très pénible.

Sous l'influence des cautérisations au nitrate d'argent au 1/40, il se produit une amélioration immédiate et la guérison survient huit jours après.

Examen bactériologique. — La sécrétion conjonctivale renferme de très nombreux bacilles intra et extracellulaires.

Cultures. — J'obtiens d'emblée sur gélose une culture pure sous forme d'un semis de petites colonies à peine distinctes de la surface de la gélose et rappelant un peu les colonies du pneumocoque. Cette culture est repiquée avec succès deux fois de suite. Le quatrième tube demeure stérile. Avec la troisième génération on pratique deux inoculations : l'une sur l'homme dont le résultat est positif, l'autre sur le singe. Cette dernière ne provoque aucune réaction.

Voici maintenant le résultat de l'inoculation sur ma conjonctive :

Pendant les deux premiers jours, je ne constate aucune sécrétion conjonctivale, aucun trouble subjectif. Le 20 octobre, trois jours après l'inoculation, les paupières à droite sont agglutinées au réveil. La conjonctive est un peu injectée. Il existe un peu de larmoiement et une sécrétion muco-purulente peu abondante, qui, concrétée au niveau de l'angle interne des paupières y forme de petits amas jaunâtres. A gauche, il n'existe aucun trouble. Le lendemain, les paupières, un peu tuméfiées et d'aspect violacé, sont agglutinées au réveil ; la sécrétion est un peu plus abondante, l'injection conjonctivale a augmenté. Les troubles subjectifs sont peu accusés, seul le larmoiement détermine un peu de gêne pour le travail. MM. Terrier et Parinaud constatent tous les signes d'une conjonctivite aiguë nettement caractérisée. Les jours suivants, aucun traitement n'étant suivi, les symptômes s'accentuent. La sécrétion est plus abondante, les troubles fonctionnels plus marqués. C'est tout d'abord une cuisson continue, accompagnée de sensation de corps étrangers. La pression sur les paupières est très douloureuse ; les exsudats muco-purulents, que le mouvement des paupières ramène sur la cornée, provoquent une gêne marquée de la vision. Vers le soir, les douleurs sont encore plus vives et empêchent le sommeil.

Le 23 octobre, trois jours après le début de la conjonctivite à droite, les paupières sont agglutinées à gauche et il existe un peu de sécrétion muco-purulente.

Les cautérisations avec la solution de nitrate d'argent au 1/50 sont pratiquées quotidiennement à partir de ce jour. Le 24 octobre, tandis que l'œil droit n'est plus sensible et qu'il ne persiste plus qu'un peu d'injection conjonctivale et de sécrétion, l'œil gauche devient très douloureux ; l'injection est intense, la

conjonctive présente même un léger degré de chémosis sans qu'on note cependant de lésions cornéennes. La sensation continue de corps étrangers, que la cocaïne même ne parvient pas à faire disparaître, rend tout travail impossible.

Cet état douloureux de l'œil gauche s'accompagne en même temps d'un peu de photophobie ; il persiste jusqu'au 27 octobre dans l'œil gauche seulement, l'œil droit était presque revenu à l'état normal.

Le 28 octobre les paupières ne sont plus douloureuses spontanément ou à la pression. L'injection a diminué, néanmoins les paupières sont encore agglutinées au réveil.

On cesse les cautérisations le 29 octobre. Les paupières sont encore agglutinées 5 ou 6 jours après cette date et le travail à la lumière détermine encore un peu de fatigue.

Les ganglions préauriculaires n'ont pas été tuméfiés.

A partir du 28 octobre et les jours suivants, j'ai constaté une desquamation furfuracée des paupières.

Enfin, deux jours après le début de la conjonctivite, j'ai été atteint d'un coryza léger qui disparut après deux jours.

Je noterai au point de vue du traitement que malgré la douleur violente que provoque l'instillation de nitrate d'argent au 1 50me, c'est encore ce qui soulage le plus, au point que, loin de la redouter, on la sollicite. J'ajouterai que les cautérisations avec la solution au 1/100me sont aussi douloureuses et ne sont pas suivies du même soulagement.

Examen bactériologique. — J'ai pu faire, jour par jour, l'examen de ma sécrétion conjonctivale. Le premier jour on trouve très peu de bacilles et il faut parcourir une grande surface de la préparation pour constater quelques rares bacilles libres ou inclus à l'état isolé dans les leucocytes. Ceux-ci sont peu altérés, leurs contours sont nets, les noyaux se colorent bien et ne sont pas déformés. Il existe aussi dans l'exsudat quelques cellules épithéliales. Les cultures faites avec la sécrétion du 1er jour sont restées stériles. Le 2e jour les bacilles ont augmenté de nombre dans une faible proportion, mais il faut encore examiner attentivement la préparation et bien connaître ce petit bacille pour le retrouver.

Il est à noter aussi qu'on ne constate pas d'autres microorganismes.

A partir du 3e jour le nombre des microorganismes est devenu beaucoup plus abondant au point que le diagnostic bactériologique

pouvait être posé sans hésitation. On constate beaucoup de bacilles inclus dans les leucocytes, mais on ne rencontre pas encore ces cellules bourrées de bacilles comme on en voit dans les cas de conjonctivite intense. Au 5e jour ces cellules existent en grand nombre. Les leucocytes sont plus altérés. Les noyaux ont des contours moins nets et quelques-uns se colorent moins bien. Le nombre des cellules épithéliales est plus considérable. Les tubes ensemencés le 3e jour ont présenté une culture assez abondante et pure d'emblée. Les colonies étaient même plus étalées que d'habitude et l'aspect de la culture rappelait un peu la culture du pneumocoque. Seules les cultures sur gélose se sont développées. Les tubes de bouillon, de gélatine, de pomme de terre, sont restés absolument stériles. La culture a été repiquée deux fois. Le 3e ensemencement est demeuré stérile.

Les bacilles ont persisté dans la sécrétion conjonctivale jusqu'au 9e jour, mais les cautérisations quotidiennes au nitrate d'argent avaient diminué leur nombre dans de très notables proportions. Le 30 octobre, dix jours après le début, je n'ai plus retrouvé le bacille dans la sécrétion conjonctivale et malgré la persistance de l'agglutinement des paupières le matin. Cette sécrétion ne renfermait que de rares leucocytes et quelques cellules épithéliales desquamées.

Le 13 octobre 1893, j'avais inoculé un singe en lui faisant une injection sous-conjonctivale de la même culture et en ayant soin d'irriter la conjonctive avec la canule de la seringue qui avait servi à l'inoculation. Malgré la gravité de l'inoculation, il n'eut aucune réaction conjonctivale et le bacille de la conjonctivite aiguë ne put jamais être décélé dans son sac conjonctival.

Cette expérience m'a paru suffisamment concluante et je ne l'ai pas répétée sur d'autres sujets, d'autant que j'ai pu m'assurer que la conjonctivite aiguë n'était pas sans inconvénients.

On peut, je crois, en tirer les déductions suivantes : Le bacille que l'on rencontre dans la conjonctivite aiguë et dont j'ai obtenu des cultures pures est bien l'agent spécifique de la conjonctivite aiguë. Ce bacille inoffensif pour les animaux, n'a d'action pathogène que sur l'homme,

encore son action paraît-elle limitée à la conjonctive et peut-être à la muqueuse pituitaire. Son développement sur la conjonctive humaine ne nécessite pas l'intervention de causes adjuvantes telles que le froid ou le courant d'air. L'affection débute après une incubation de 2 à 3 jours. Peu abondant, dans la sécrétion conjonctivale durant les premiers jours de l'affection, il s'y rencontre bientôt en si grand nombre, qu'un examen microscopique rapide permet de poser un diagnostic certain.

J'ajouterais encore que la conjonctivite aiguë contagieuse d'Europe est identique, au point de vue clinique et bactériologique, avec la conjonctivite aiguë observée par Wecks à Philadelphie et par Kartulis à Alexandrie.

Anatomie Pathologique

Il était intéressant de connaître exactement la nature de la lésion et le siège de l'agent pathogène. Dans ce but, je me suis fait exciser au troisième jour de la conjonctivite un petit fragment de la conjonctive au niveau des culs de sac.

Ce fragment a été fixé par le sublimé acétique et inclus dans la parafine.

Sur les coupes voici ce que l'on constate :

Le revêtement épithélial de la conjonctive ne présente pas de solution de continuité. Les cellules cylindriques et calicyformes qui en forment la couche superficielle présentent en certains points entr'elles quelques leucocytes. Ces leucocytes sont en beaucoup plus grand nombre dans les couches superficielles du revêtement épithélial.

Dans les couches sous-jacentes à l'épithélium on constate l'existence de très nombreux leucocytes qui infiltrent les mailles du tissu cellulaire. Les vaisseaux sont très abondants, dilatés, et dans leur lumière on aperçoit de nombreux leucocytes disposés pour la plupart contre la paroi du vaisseau (fig. 1 et 2). Les lymphatiques sont également dilatés et gorgés de leucocytes. La diapédèse est surtout très marquée au niveau des amas lymphatiques sous-conjonctivaux (fig. 1).

Pour rechercher la présence du bacille spécifique dans les coupes, je me suis servi de la méthode indiquée par mon excellent ami le Dr Nicolle pour la recherche dans les tissus des micro-organismes ne prenant pas le Gram. La coupe est colorée par le bleu de méthylène phéniqué pendant quelques minutes et lavée à l'eau jusqu'à ce qu'il ne se produise plus de décoloration. On verse alors sur la coupe quelques gouttes d'une solution de tannin à l'éther dans l'eau (1/10) neutralisée par l'addition de carbonate de chaux. On lave à l'eau puis on peut déshydrater à l'alcool absolu et éclaircir dans l'essence de girofle sans qu'il se produise de décoloration. On peut s'assurer, en traitant ainsi les lamelles faites avec la sécrétion conjonctivale, que le bacille de la conjonctivite aiguë contagieuse se colore fort bien par cette méthode. Sur les coupes, il m'a été très difficile de retrouver des bacilles. Ceux-ci s'observent entre les cellules épithéliales superficielles et dans l'épaisseur des leucocytes qui recouvrent la couche épithéliale. Il m'a été impossible d'en décéler dans la profondeur des tissus. Je les ai vainement cherchés dans les amas leucocytaires sous-épithéliaux.

Chez un enfant dont la conjonctivite était très intense et dont le début de l'affection remontait à 5 jours, j'ai constaté les mêmes lésions.

Ces lésions sont, en somme, celles de toute inflammation aiguë et elles n'offrent rien de particulier si ce n'est l'agent pathogène qui les détermine. Celui-ci paraît comme le gonocoque se développer à la surface des muqueuses en provoquant une réaction phagocytaire énergique.

Symptomatologie.

Je prendrai pour type de ma description une conjonctivite de moyenne intensité, en me basant sur les cas que l'on observe le plus fréquemment et en me remémorant aussi des sensations personnelles.

L'affection survient sans cause occasionnelle. Les malades invoquent bien ordinairement la pathogénie du « coup d'air » mais il est facile de s'assurer que cette donnée étiologique ne joue aucun rôle.

Elle peut atteindre les personnes de tout âge. Elle est un peu plus fréquente chez les enfants en raison de la contagion par les écoles.

C'est le matin, au réveil, que se manifestent les premiers signes de l'affection. Les paupières sont agglutinées ; il faut un léger effort pour les ouvrir. Au niveau de la commissure interne et à la base des cils se remarquent de petites concrétions d'un jaune assez vif. La conjonctive bulbaire et palpébrale est plus lubréfiée, légèrement injectée, et l'on trouve dans le cul-de-sac conjonctival inférieur de petits filaments jaunâtres flottant dans la sécrétion conjonctivale. L'affection est ordinairement unilatérale au début, mais ne tarde pas à atteindre les deux yeux. Les sensations subjectives sont peu marquées. C'est tout au plus s'il existe

un peu de raideur des paupières et quelques légers picotements. La vision n'est pas troublée, cependant l'hypersécrétion lacrymale et le passage des concrétions fibrineuses devant la cornée gênent parfois un peu le malade.

Vers le soir, l'hypersécrétion augmente et l'épiphora qui en résulte détermine un peu d'irritation des paupières se traduisant par une sensation de cuisson plus ou moins vive. Il existe en même temps une sensation assez pénible de corps étranger, de gravier roulant sur le globe oculaire. Le lendemain et les jours suivants, les phénomènes augmentent d'intensité. Les concrétions sont plus abondantes et se reforment à chaque instant à l'angle interne et dans le cul-de-sac conjonctival. Les paupières sont un peu boursoufflées et prennent une teinte faiblement violacée en même temps que l'orifice palpébral se rétrécit. L'injection conjonctivale augmente. Elle est assez uniforme, mais par points elle peut paraître plus marquée par la présence de petites hémorrhagies intraconjonctivales.

Le globe oculaire présente une coloration rosée qui a valu à l'affection le nom de « pink eye » œil rose, qu'on lui donne en Amérique.

On constate aussi nettement au niveau du limbe sclérocornéen un peu de saillie du bord d'insertion conjonctivale indiquant un œdème léger de cette membrane. Les paupières demeurent sensibles à la pression et les mouvements du globe oculaire déterminent quelque douleur.

Les troubles subjectifs augmentent dans des proportions plus ou moins marquées. Il n'est pas rare de voir se produire un peu de photophobie ; la douleur palpébrale et la sensation de corps étrangers peuvent devenir si gênantes qu'elles troublent le sommeil et rendent tout travail impossible.

Après deux ou trois jours, l'hyperhémie conjonctivale augmente notablement. La conjonctive palpébrale est d'un rouge vif, la conjonctive bulbaire est aussi vascularisée. La sécrétion conjonctivale, recueillie sur une lamelle de verre ou dans un tube effilé, est toujours nettement trouble.

Dans le plus grand nombre des cas, l'inflammation conjonctivale atteint l'œil opposé et cela au deuxième ou troisième jour de la maladie. Cette bilatéralité de l'affection permet de différencier la conjonctivite aiguë contagieuse, d'autres variétés de conjonctivite, mais ce n'est point un phénomène constant, surtout si le traitement est commencé de bonne heure.

Il n'est pas rare d'observer du deuxième au quatrième jour, après le début de la conjonctivite, un peu de coryza. Ce coryza passe souvent inaperçu tant il est peu intense; dans certains cas cependant il prend des proportions plus considérables et persiste pendant quelques jours. L'inflammation est limitée à la pituitaire; elle ne paraît jamais atteindre l'arrière cavité des fosses nasales ou le pharynx.

Les phénomènes généraux sont nuls, excepté toutefois dans les cas très intenses où la violence de la douleur et l'insomnie qui en résulte peuvent retentir dans une certaine mesure sur l'état général.

Les phénomènes douloureux persistent pendant une huitaine de jours, surtout si le malade ne se fait pas soigner, puis la sécrétion conjonctivale diminue, les douleurs cessent, l'injection pâlit, tandis que persiste encore l'agglutinement des paupières au réveil. Tant que ce symptôme existe, l'affection n'est pas complètement guérie et le malade est encore contagieux.

La durée totale de l'affection ne dépasse pas en général

de quinze jours à trois semaines, mais il y a une différence notable entre les cas qui sont soumis au traitement et ceux qui ne le sont pas,

La conjonctivite aiguë contagieuse se présente fort souvent avec des caractères moins marqués. Les formes légères sont assez fréquentes. Dans ces cas, la sécrétion conjonctivale peut être assez intense et la conjonctive peu injectée. Les phénomènes douloureux sont nuls, les paupières ne sont pas tuméfiées. Mais il n'y a aucun rapport entre la bénignité des symptômes et la durée de l'affection ; il n'est pas rare de voir ces formes légères persister beaucoup plus longtemps, au point même que l'on pourrait presque les considérer comme des conjonctivites chroniques. Dans un cas entr'autres, j'ai constaté la présence du bacille de Wecks dans une conjonctivite bénigne dont le début remontait à dix semaines. Dans un autre cas, l'affection datait de trois mois.

Chez les enfants on observe parfois de petites phlyctènes conjonctivales au cours d'une conjonctivite aiguë légère. Ces phlyctènes ont les dimensions d'une tête d'épingle ou d'un grain de millet. Elles sont légèrement jaunâtres et se distinguent des phlyctènes de la conjonctivite phlycténulaire par l'absence de vascularisation autour de la lésion et par l'existence d'un peu de liquide dans la phlyctène. On sait en effet que les phlyctènes de la conjonctivite phlycténulaire sont en réalité de petites papules formées par une accumulation de leucocytes, Dans la conjonctivite aiguë ce sont de véritables phlyctènes, c'est-à-dire l'exsudation de sérosité soulevant l'épithélium conjonctival.

Je n'ai pas cru devoir rapporter d'observations de ces formes légères ou moyennes de conjonctivite aiguë. Le nombre

des cas que j'ai examinés et où j'ai toujours rencontré le bacille spécifique, dépasse de beaucoup la centaine. Je relaterai au contraire tous les cas de conjonctivite aiguë qui s'écartent un peu de ce type ou qui présentent quelque intérêt par leurs complications.

On conçoit aisément que la conjonctivite aiguë contagieuse puisse atteindre les enfants nouveau-nés. Le professeur Panas (Congrès d'Ophthalmologie de Paris 1891) en a cité un cas. J'ai eu l'occasion d'en examiner un cas à la clinique du Dr Parinaud :

Observation III

Mlle Lef...., 14 jours, est apportée par sa mère le 25 décembre 1891. L'enfant présente depuis 4 jours une conjonctivite peu intense, à sécrétion mucopurulente, qui a atteint l'œil droit tout d'abord, puis s'est propagée à l'œil gauche. Les paupières sont un peu tuméfiées. La mère ne présente pas de pertes. Un frère de l'enfant a été atteint de conjonctivite aiguë il y a deux semaines. L'affection guérit complètement en 10 jours par les cautérisations quotidiennes de nitrate d'argent au 1/50.

Examen bactériologique.— La sécrétion conjonctivale renferme d'assez nombreux bacilles fins rectilignes ne prenant pas le Gram. Les leucocytes en contiennent un grand nombre. Il n'existe pas de gonocoques intra ou extra-cellulaires.

Formes graves. Complications

A côté de ces formes relativement bénignes, il en existe de beaucoup plus intenses et je désire tout particulièrement attirer l'attention sur ces conjonctivites graves

qui, jusque-là, n'avaient pas été rattachées aux précédentes.

Dans ces cas, le gonflement palpébral peut être très considérable. Les paupières présentent un aspect violacé, ecchymotique et la tuméfaction de la paupière peut être telle que l'œil est complètement recouvert et que le malade ne peut plus relever sa paupière. La sécrétion abondante présente des caractères franchement purulents et les douleurs sont très marquées. La conjonctive bulbaire présente un léger degré de chémosis et la plus petite pression sur la région palpébrale détermine une vive douleur. La conjonctive palpébrale peut même, dans certains cas, se recouvrir d'un léger exsudat blanchâtre pseudo-membraneux. Cet exsudat s'enlève facilement lorsqu'on promène un linge à sa surface.

Je signalerai à ce propos l'observation suivante où cette exsudation pseudo-membraneuse était très nette.

Observation IV

M. Ch.. , 32 ans, se présente le 19 septembre 1891 à la clinique du Dr Parinaud. Il est atteint de conjonctivite purulente bi-latérale. L'œil droit a été pris il y a 4 jours, le gauche n'est enflammé que depuis hier. L'injection conjonctivale est très vive. On constate quelques hémorrhagies sous-conjonctivales. La conjonctive palpébrale est très vascularisée et l'on remarque à sa surface un exsudat pseudo-membraneux de coloration blanc-grisâtre qui s'enlève très facilement et qui n'adhère presque pas à la muqueuse. Celle-ci ne présente pas d'ulcérations au niveau de l'exsudat enlevé. La sécrétion conjonctivale est très abondante, d'aspect purulent. Il n'y a pas de lésions cornéennes. Les paupières sont tuméfiées, violacées. Le ganglion pré-auriculaire n'est pas engorgé. Le malade se plaint d'une photophobie intense et de douleurs péri-orbitaires. Les instillations quotidiennes de nitrate d'argent amènent une amélioration

rapide et la guérison est complète 10 jours après le début du traitement.

Examen histologique et bactériologique. — L'exsudat pseudo-membraneux est constitué par des leucocytes mono et polynucléaires réunis par des filaments de fibrine. Les cellules épithéliales y figurent en très petit nombre. Dans le protoplasme des leucocytes, on constate de nombreux bacilles courts et fins qui se décolorent par la méthode de Gram, et qui ne sont autres que les bacilles de la conjonctivite aiguë. Dans la sécrétion conjonctivale on retrouve les mêmes éléments. Les bacilles existent aussi en dehors des cellules. L'ensemencement de la fausse membrane dans le bouillon n'a pas donné lieu à un développement. Sur gélose ordinaire, il s'est développé des petites colonies punctiformes constituées par le bacille de Wecks et par le bacille en massue.

Les malades accusent souvent une douleur spontanée assez vive siégeant au devant du pavillon de l'oreille, au niveau du condyle du maxillaire inférieur. La pression à ce niveau est également douloureuse et l'on sent nettement le ganglion préauriculaire tuméfié formant une petite tumeur du volume d'une noisette ou d'une fève. J'ai observé un certain nombre de ces cas où l'adénopathie préauriculaire et l'intensité des douleurs paraissent donner un caractère spécial à la conjonctivite.

Cette adénopathie persiste quelques jours, puis disparaît insensiblement en même temps que la conjonctivite s'améliore. J'ai toujours constaté que les cautérisations de la conjonctive au nitrate d'argent faisaient disparaître les douleurs préauriculaires en deux ou trois jours.

Je rapporterai quelques observations de ces conjonctivites avec adénopathies préauriculaires. J'ai toujours trouvé cette adénopathie dans les formes intenses de l'affection compliquées de lésions cornéennes.

Observation V

Fr..., 6 ans. — L'enfant se présente le 21 novembre 1893 à la clinique du Dr Parinaud. Il a toujours été bien portant. L'affection oculaire a débuté dans l'œil gauche il y a trois jours. Les parents racontent que les enfants d'un charbonnier avec lesquels il joue, sont atteints de conjonctivite depuis trois semaines. L'injection conjonctivale est très intense. A gauche, la tuméfaction des paupières est telle, que le malade ne peut tenir l'œil ouvert. Le surlendemain l'œil droit était pris.

Depuis hier, il existe une occlusion complète des deux yeux. Les paupières sont œdématiées et violacées. Il s'écoule, lorsqu'on cherche à les écarter, une sécrétion grisâtre louche.

La conjonctive est très fortement injectée. Les ganglions préauriculaires sont très sensibles à la palpation et tuméfiés. Le malade accuse des douleurs spontanées à ce niveau. Pas d'insomnie. Sous l'influence des cautérisations quotidiennes au nitrate d'argent, ces phénomènes s'amendent rapidement. Les mouvements des paupières reparaissent après deux jours et la guérison est complète huit jours après le début du traitement.

Examen bactériologique. — La sécrétion conjonctivale renferme de très nombreux bacilles de Wecks, intra et extracellulaires.

Observation VI

Mme Chamb..., 34 ans, se présente le 16 décembre 1871 à la clinique du Dr Parinaud. Elle est atteinte depuis trois jours d'une conjonctivite aiguë de l'œil droit assez intense, avec sécrétion mucopurulente abondante. Le ganglion préauriculaire correspondant a la dimension d'une noisette. Il est très sensible à la pression et la malade se plaint de douleurs spontanées assez vives au devant de l'oreille. Sous l'influence des cautérisations au nitrate d'argent, amélioration rapide de l'inflammation conjonctivale. L'adénopathie devient indolore, puis disparaît 6 jours après le début du traitement.

Examen bactériologique. — La sécrétion conjonctivale renferme de nombreux bacilles de Wecks.

Observation VII

M. Th..., 36 ans, se présente le 16 décembre 1891 à la clinique du Dr Parinaud. Les paupières du côté gauche sont œdématiées. La conjonctive est injectée et présente de petites ecchymoses. Sécrétion mucopurulente assez abondante. Douleurs violentes au niveau du globe oculaire et au-devant de l'oreille. En ce point on sent une tuméfaction très nette du ganglion préauriculaire.

L'examen microscopique de la sécrétion montre qu'il s'agit d'une conjonctivite aiguë contagieuse.

Observation VIII

Mme Raf..., 34 ans, a été examinée le 23 décembre 1891 à la clinique du Dr Parinaud. Œdème palpébral assez marqué avec coloration violacée. La conjonctive est injectée, un peu œdématiée.

Les ganglions préauriculaires sont hypertrophiés et douloureux spontanément et à la pression.

Les bacilles de Wecks existent en très grand nombre dans la sécrétion conjonctivale.

Lésions cornéennes dans la conjonctivite aigue contagieuse

Dans certains cas, assez rares, il est vrai, étant donné le nombre des conjonctivites aiguës contagieuses que l'on observe, il peut se produire des lésions cornéennes. Je rapporterai plus loin six observations que j'ai pu étudier pendant les années 1892 et 1893. Dans ces six cas la conjonctivite était très intense au point que sans l'examen bactériologique on aurait pu porter le diagnostic de conjonctivite blennorrhagique. Dans 5 cas la lésion cornéenne

consistait en une infiltration centrale sous forme d'une petite tache opaline occupant le centre de la cornée et se confondant insensiblement par ses bords avec les parties saines. Cette infiltration occupait les couches superficielles de la cornée.

Sous l'influence du traitement au nitrate d'argent, ces lésions cornéennes ont rapidement disparu sans laisser aucune opacité de la membrane.

Dans un cas, enfin, les lésions cornéennes étaient très intenses. Il existait de véritables ulcérations superficielles de la cornée avec hypopion. Dans ce cas la guérison a été cependant obtenue après un traitement prolongé ; mais il se produisit des taies centrales qui ont nécessité ultérieurement une iridectomie optique.

Dans sa remarquable étude sur la conjonctivite aiguë, Wecks affirme que la conjonctivite aiguë ne se complique jamais de lésions cornéennes et que lorsque celles-ci existent, il s'agit d'une affection surajoutée.

Les faits que je rapporte me paraissent absolument démonstratifs, et l'absence d'autres microbes pathogènes dans la sécrétion me semble démontrer qu'il ne s'agit pas d'une affection surajoutée.

Observation IX

M. Pl..., 34 ans, employé de la Compagnie de l'Ouest, vient à la clinique du Dr Parinaud, le 31 octobre 1892. Le 26 octobre, en se réveillant, il a constaté que les paupières étaient agglutinées du côté droit et qu'il existait un peu de larmoiement. Le lendemain, la sécrétion augmente et la vue est un peu gênée par le larmoiement et par une sensation de corps étranger qui détermine des battements répétés de la paupière. Le 20 octobre, il est forcé de garder la chambre d'autant qu'il ressent un peu de malaise ; il accuse

de la céphalalgie des frissons en même temps qu'une légère hyperthermie. Le 25 octobre, apparaissent des douleurs oculaires très vives et la vue se trouble d'une manière très marquée dans l'œil droit. Il existe aussi de la photophobie. Les troubles oculaires, ainsi que l'état fébrile, persistent pendant les 5 jours suivants malgré les lotions boriquées et l'application de sangsue prescrite par son médecin. Le 31, au matin, l'œil gauche est atteint, ce qui décide le malade à venir consulter un oculiste.

Il existe des deux côtés une tuméfaction notable des paupières. On constate du côté droit une injection très intense et uniforme de la conjonctive qui est d'un rouge carmin et présente un léger degré de chémosis. On remarque un trouble diffus de la cornée, dont la surface est légèrement dépolie et dont les parties centrales sont le siège de petites ulcérations superficielles d'aspect grisâtre; pas d'hypopion. La sécrétion conjonctivale est abondante, trouble, et forme à l'angle interne des concrétions jaunâtres. A gauche, l'injection conjonctivale est moins intense et rappelle l'injection de la conjonctivite de moyenne intensité. Il n'y a pas de lésions cornéennes; la sécrétion conjonctivale est assez abondante, et dans le cul de sac inférieur on voit flotter de petits flocons fibrino-purulents. Les ganglions pré-auriculaires sont tuméfiés et très sensibles spontanément et à la pression des deux côtés.

L'œil gauche est peu douloureux; l'œil droit est très sensible; la plus légère pression sur la région palpébrale détermine une douleur vive. En outre, il éprouve une cuisson continue dans l'œil droit et la sensation de corps étrangers roulant sur le globe oculaire.

Le malade a toujours eu jusque-là une parfaite santé. Il n'a pas eu d'uréthrite depuis dix ans.

Le traitement prescrit consiste en cautérisation au nitrate d'argent (solution au 1/40) et en lotions boriquées. Le 1er novembre, le lendemain des premières cautérisations, le malade sent un soulagement très marqué et il ne vient pas se faire cautériser. Le surlendemain, l'œil gauche est devenu très sensible et l'injection conjonctivale a augmenté dans cet œil. Les lésions cornéennes ont un peu diminué à droite. A partir du 2 novembre, le malade fait régulièrement son traitement et la conjonctivite s'améliore rapidement. Le sommeil revient, les douleurs s'amendent et le rétablissement est complet le 12 novembre. A cette date il persiste seulement encore une petite taie centrale à

droite. Cette taie a presque complètement disparu un mois après le début de l'affection.

Examen bactériologique. — L'examen de la sécrétion conjonctivale montre au milieu de leucocytes un grand nombre de bacilles de Wecks, intra et extracellulaires. Au microscope, on ne constate pas d'autres micro organismes. Les tubes de gélatine et de bouillon ensemencés avec la sécrétion restent stériles. Sur gélose à 0,5 0/0, il se développe quelques colonies microscopiques de bacilles de Wecks avec quelques colonies du bacille en massue, mais sans aucune autre espèce microbienne.

Observation X

M. H..., 30 ans, a été examiné le 13 novembre 1892, à la clinique du Dr Parinaud. Il est atteint d'une conjonctivite bilatérale, intense avec lésions de la cornée dans l'œil droit.

Le début de l'affection remonte au 7 novembre. Au réveil, il a constaté un peu d'agglutinement de paupières de l'œil droit. Le lendemain cet œil était très douloureux, il éprouvait des picotements violents et un larmoiement continu. Deux jours après le début, l'œil gauche est atteint et les douleurs occupent les deux côtés. Le malade est obligé de suspendre son travail. La photophobie est très marquée et la sécrétion muco-purulente très abondante forme sur le bord libre des paupières et à l'angle interne des paupières des concrétions jaunâtres. L'insommie a été complète jusqu'au 12 novembre. Depuis hier, il éprouve un peu de soulagement, mais la sécrétion est encore très abondante et la photophobie assez marquée pour que le malade soit obligé de se faire conduire. On constate une tuméfaction très notable des paupières qui sont un peu violacées. La conjonctive est fortement injectée par places avec de petites ecchymoses, mais il n'existe pas de chémosis à proprement parler. La sécrétion conjonctivale est très abondante, de coloration jaunâtre. A droite, on constate au centre de la cornée un peu d'infiltration centrale sans ulcération. Les ganglions préauriculaires ne sont pas tuméfiés. Le malade n'a pas d'uréthrite ; il n'a jamais eu de rhumatisme. L'aspect de la sécrétion fait penser de suite à une conjonctivite aiguë contagieuse.

On prescrit des lotions boriquées et des cautérisations quoti-

diennes avec la solution de nitrate d'argent au quarantième. Ces cautérisations amènent une amélioration rapide des troubles subjectifs ainsi que des lésions conjonctivales. La cornée a repris après 3 jours sa transparence et le malade est complètement guéri le 20 novembre, c'est-à-dire 13 jours après le début de l'affection.

Examen bactériologique. — La sécrétion conjonctivale renferme de nombreux leucocytes libres ou réunis en amas et séparés par un réseau fibrineux. On constate de nombreux bacilles intra et extra cellulaires. Ces bacilles sont fins, analogues comme dimension à ceux de la septicémie des souris. Ces bacilles ne prennent pas le Gram. On ne constate pas de microorganismes étrangers. Les cultures sur gélose à 0,5 % ont seules donné des résultats positifs. Il se développe de petites colonies grisâtres punctiformes qui, examinées sur lamelles, renferment des bacilles analogues à ceux de la sécrétion conjonctivale avec quelques bacilles à extrémité renflée en massue se colorant par la méthode de Gram.

Il s'agissait donc au point de vue bactériologique d'une conjonctivite aiguë contagieuse compliquée de lésions cornéennes causées par le même agent pathogène.

Observation XI

M. Lep..., 27 ans, habitant St-Denis, se présente à la clinique du Dr Parinaud le 19 septembre 1892 pour une conjonctivite intense avec lésion des deux cornées. Le malade n'a jamais eu d'affections oculaires et il a toujours joui d'une excellente santé. Le mardi 13 septembre, il a constaté au réveil que les paupières de l'œil droit étaient un peu collées. Il n'y fit pas autrement attention, attribuant l'affection à un « coup d'air », il continua à se rendre à son atelier. Le jeudi 15, il ressent des picotements dans l'œil ainsi qu'une sensation de gravier qui le gêne dans son travail. Le lendemain matin, c'est-à-dire trois jours après le début de l'affection dans l'œil droit, les paupières de l'œil gauche étaient agglutinées au réveil et il existait dans les deux yeux une sécrétion muco-purulente abondante. Il ne fait aucun traitement, bien que les douleurs augmentent et que la vue commence à se troubler. Le vendredi

16, les phénomènes avaient encore augmenté et la vision était si troublée qu'il avait de la peine à se conduire. Il éprouvait un peu de malaise et les douleurs étaient si violentes que le sommeil était impossible. Le dimanche, il éprouve un peu de soulagement, mais sans que la vision s'améliore et c'est le lundi seulement qu'il se décide à venir à la consultation. Le malade est de constitution assez robuste. Les paupières sont tuméfiées et présentent une teinte violacée. On constate sur le bord des paupières et au niveau de l'angle interne une sécrétion purulente assez abondante formant des concrétions jaunâtres qui rappellent les concrétions de la conjonctivite aiguë.

La conjonctive palpébrale est d'un rouge vif. Dans le cul de sac inférieur flottent des filaments muco-purulents. La conjonctive bulbaire est fortement hyperhémiée. Par points, il existe des plaques blanchâtres d'aspect diphtéroïde, sans qu'on puisse observer de fausses membranes proprement dites. Au niveau de l'insertion scléro-cornéenne, la conjonctive forme un bourrelet un peu saillant.

Les deux cornées présentent des lésions ulcéreuses qui n'intéressent que les couches superficielles et forment une ulcération centrale à contours irréguliers. La partie inférieure de la chambre antérieure des deux globes est occupée par un hypopion qui atteint 2^{mm} de hauteur. La photophobie est assez marquée. La vision est très troublée par suite des lésions cornéennes. Le ganglion préauriculaire forme de chaque côté une masse du volume d'une noisette ; il est douloureux spontanément et très sensible à la pression.

On prescrit des lotions boriquées chaudes et des cautérisations quotidiennes avec la solution de nitrate d'argent au quarantième.

Examen bactériologique. — La sécrétion conjonctivale recueillie dans le cul de sac inférieur avec une pipette stérilisée est examinée sur lamelles et ensemencée dans du bouillon, de la gélose et de la gélatine.

Sur les lamelles on constate des leucocytes en très grand nombre renfermant, pour la plupart au moins, de petits bacilles fins se colorant bien avec le bleu phéniqué et se décolorant par la méthode de Gram. Certaines cellules en contiennent jusqu'à 15 ou 20. Il en existe un assez grand nombre entre les cellules. Sur la gélose on voit se développer en 24 heures

de petites colonies très fines et transparentes formant un piqueté à peine visible sur la surface du milieu de culture. Ces colonies sont constituées par de petits bacilles fins ne prenant pas le Gram. Le bouillon présente au bout de quelques jours un léger dépôt pulvérulent formé par des bacilles présentant les caractères décrits plus haut.

Le tube de gélatine ensemencé par piqûre reste stérile. Il est à noter que bien que l'ensemencement des milieux de culture fût fait avec une grande quantité de la sécrétion conjonctivale, aucun microbe étranger ne se développa. Le pus recueilli au niveau de l'ulcération cornéenne examiné au microscope ne contenait aussi que des bacilles identiques à ceux de la sécrétion conjonctivale.

L'inoculation aux animaux des cultures de ce bacille ne produisit aucun phénomène pathologique.

Il résulte donc de l'examen bactériologique que notre malade était atteint d'une conjonctivite aiguë contagieuse intense avec lésions cornéennes causées par le même agent pathogène. L'ulcération cornéenne ne pouvait pas être imputée à une infection secondaire. On peut admettre que l'hypopion contenait aussi le même microbe, mais comme je n'ai pas fait la paracentèse de l'humeur aqueuse, je ne puis me prononcer à ce sujet.

L'évolution de l'affection est intéressante à noter ; sous l'influence des premières cautérisations au nitrate d'argent, faites à la clinique, il se produisit une amélioration très notable. Les douleurs cessent, les paupières sont moins tuméfiées et la sécrétion diminue notablement. L'ulcération cornéenne ne montre aucune tendance extensive et l'hypopion tend à diminuer.

Le 24 septembre, la sécrétion conjonctivale est très minime. L'examen microscopique n'y révèle plus de bacilles. Les ulcérations cornéennes sont en voie de cicatrisation. L'hypopion persiste, mais les douleurs ont disparu et le malade n'est plus inquiété que par son trouble visuel. Les ganglions préauriculaires sont encore tuméfiés, mais ils sont absolument indolores.

Le malade reste quelques jours sans reparaître à la clinique.

Le 4 octobre, on constate à droite, au centre de l'ulcération, une petite perforation qui paraît s'être produite dans la nuit. L'hypopion a complètement disparu, tandis qu'il persiste encore, mais moins marqué, dans l'œil gauche.

Le 6 octobre, les paupières ne sont plus collées, la conjonctive est beaucoup moins injectée. La perforation de la cornée de l'œil droit

ne laisse plus de traces. L'hypopion a disparu des deux côtés. Les cornées ont repris leur transparence normale, excepté au niveau des ulcérations où il reste une taie superficielle peu opaque, mais cependant fort gênante pour la vision.

Les cautérisations au nitrate d'argent ont été poursuivies une fois par jour jusqu'au commencement d'octobre. A partir de ce moment on prescrit l'atropine.

Le malade s'est représenté à la clinique en avril 1893. Depuis la guérison des phénomènes aigus, il a été consulter M. Darier, à Saint-Denis, qui lui a fait une iridectomie optique supérieure dans l'œil droit, mais la vision est encore mauvaise. M. Parinaud pratique alors une iridectomie optique inférieure dans l'œil gauche, et à la suite de cette opération, il peut reprendre son travail.

Observation XII

Mme Ros..., 53 ans, a été examinée, le 2 novembre 1892, à la Clinique du Dr Parinaud. L'affection oculaire a débuté il y a 15 jours dans l'œil droit et s'est manifestée par l'agglutinement des paupières au réveil et de douleurs assez vives. Pendant 10 jours la conjonctivite est restée localisée à droite, puis elle a gagné l'œil gauche. Actuellement on constate une tuméfaction assez accusée des paupières avec coloration violacée. La conjonctive palpébrale et bulbaire est uniformément injectée, d'un rouge vif. La sécrétion est assez abondante, muco purulente. Sur la cornée de l'œil droit on constate à quelques millimètres de la circonférence, deux petites zones d'infiltration superficielle de la cornée sans ulcérations proprement dites. Il n'y a pas d'iritis ni d'hypopion. Les ganglions préauriculaires sont tuméfiés et douloureux des deux côtés.

Sous l'influence de cautérisations au nitrate d'argent, l'amélioration s'est produite assez rapidement et la guérison était complète le 15 novembre.

Examen bactériologique. — On trouve des bacilles de Wecks dans les leucocytes de la sécrétion conjonctivale. Ces bacilles sont moins abondants que dans les cas précédents mais ils sont également très nets.

Observation XIII

M. Not..., 35 ans, a été atteint, le 20 octobre 1892, de conjonctivite aiguë de l'œil droit. Les paupières étaient fortement collées le matin et il existait une sécrétion assez abondante. 3 jours après, la conjonctivite a atteint l'œil gauche. Le malade n'a fait aucun traitement. Les paupières ont toujours été collées depuis le début et l'injection conjonctivale a persisté. Le 28 octobre, il a ressenti de vives douleurs dans l'œil droit avec photophobie et trouble de la vision. Il se présente le 31 octobre 1892, à la clinique du Dr Parinaud.

On constate une injection conjonctivale des deux yeux. La sécrétion mucopurulente est assez abondante et forme à l'angle interne des concrétions jaunâtres. La cornée de l'œil droit présente à son centre une infiltration superficielle grisâtre avec une petite érosion en facette au milieu de l'infiltration. Pas de tuméfaction des ganglions préauriculaires.

Le malade n'a pas reparu à la clinique.

Examen bactériologique. — La sécrétion conjonctivale renferme des leucocytes en très grand nombre. On y constate de nombreux bacilles de Weeks.

Observation XIV

Mme Ler..., 32 ans, a été examinée le 13 octobre 1893 à la clinique du Dr Parinaud. Elle a été atteinte il y a trois jours d'injection vive de la conjonctive de l'œil droit avec sécrétion purulente abondante et agglutinement des paupières au réveil. Depuis hier elle éprouve en outre un peu de photophobie, du trouble de la vision et des douleurs plus vives au niveau des paupières.

On constate une injection très intense de la conjonctive avec légère saillie au niveau de l'insertion cornéenne. La conjonctive palpébrale est fortement vascularisée et le cul de sac inférieur renferme de petits flocons fibrino-purulents. Le centre de la cornée est occupé par une tache grisâtre à bords diffus qui, à l'éclairage oblique, apparaît comme une infiltration superficielle de la cornée sans ulcération proprement dite. Pas d'hypopion ni de lésion de l'iris. Pas d'adénopathie préauriculaire.

La malade n'a pas reparu à la clinique.

Examen bactériologique. — La sécrétion conjonctivale renferme des leucocytes en assez grand nombre. On trouve de nombreux bacilles de Wecks libres, ou dans les cellules.

Cultures. — Sur gélose à 0,5 % il se développe à côté de colonies de bacilles en massue, quelques colonies du bacille de Wecks. — La culture ne renferme pas d'autres espèces microbiennes.

Éruptions zostériformes

Je signale cette complication possible que je n'ai observée il est vrai qu'une seule fois. S'agit-il d'une simple coïncidence, où y a-t-il un rapport entre l'inflammation conjonctivale et l'éruption ? Je me borne à rapporter le fait sans chercher à l'interpréter.

Observation XV

Madame Tub..., 25 ans, se présente le 17 juin 1892 à la Clinique du Dr Parinaud. Le 12 juin, elle a constaté au réveil que les paupières de l'œil gauche étaient agglutinées, que l'œil était injecté et qu'il existait une sécrétion muco-purulente assez abondante. Les jours suivants, la conjonctivite s'est aggravée. Elle a ressenti une sensation de cuisson assez pénible et une douleur diffuse au niveau de la région temporale. Le 17 juin, l'inflammation se propage à l'œil droit et en même temps apparaît au niveau de la paupière supérieure de l'œil gauche et sur le côté correspondant de la base du nez deux zones érythémateuses légèrement surélevées sur lesquelles se détachent de petites vésicules transparentes. Elle éprouve à ce niveau quelques démangeaisons, mais il n'y a pas de douleurs névralgiques et les troncs nerveux ne sont pas douloureux à la pression.

La sécrétion muco-purulente est assez abondante. La conjonctive bulbaire et palpébrale est fortement injectée, les paupières sont un peu tuméfiées. Le ganglion préauriculaire n'est pas sensible.

On prescrit des cautérisations quotidiennes au nitrate d'argent (solution au 1/40), des lavages boriqués et l'application de poudre d'oxyde de zinc sur l'éruption.

L'éruption zostériforme persiste pendant cinq jours, puis s'efface complètement. La conjonctivite est complètement guérie le 27 juin.

Examen bactériologique. — La sécrétion conjonctivale renferme en très grande abondance de petits bacilles fins intra et extra-cellulaires, se décolorant par la méthode de Gram et donnant une très maigre culture sur la gélose à 0,5 %. La culture renferme aussi des bacilles en massue.

Durée

D'une manière générale, la conjonctivite aiguë contagieuse ne dépasse pas deux à trois semaines. Certaines formes légères guérissent même spontanément en quelques jours ou après quelques cautérisations au nitrate d'argent. Exceptionnellement, lorsqu'il se produit des complications cornéennes graves, l'état aigu peut se prolonger un mois et même 6 semaines. Il faut savoir aussi que parfois une conjonctivite aiguë d'apparence bénigne peut se prolonger pendant deux mois et plus et affecter l'allure d'une conjonctivite chronique, si elle est abandonnée à elle-même.

Les récidives ne sont pas rares surtout lorsque plusieurs personnes d'une même famille sont affectées successivement. On peut voir alors le même malade atteint de conjonctivites successives. Dans ces cas, il est absolument nécessaire de traiter tous les malades en même temps, sous peine de voir de nouvelles réinfections se produire.

Pronostic

Le pronostic de la conjonctivite aiguë est toujours bénin au point de vue de la vision. Lorsqu'une conjonctivite aiguë doit être grave, elle s'accuse dès le début par des symptômes intenses et si elle est traitée aussitôt on ne court aucun risque de complications sérieuses. Les lésions de la cornée dont je cite quelques observations sont, en général, de peu de gravité, puisque dans la plupart des cas la transparence de la cornée n'a pas été compromise. L'observation unique que je rapporte d'ulcération cornéenne avec hypopion, montre qu'exceptionnellement aussi la conjonctivite aiguë contagieuse peut entraîner de graves conséquences. En outre, des faits que j'ai pu observer, il me semble résulter que la conjonctivite aiguë a le plus souvent une allure plus bénigne chez l'enfant que chez l'adulte. Toutes mes observations de conjonctivites accompagnées de lésions cornéennes se rapportent à des adultes.

Diagnostic

Dans les cas les plus habituels, le diagnostic est facile surtout s'il s'agit d'un enfant ; la bouffissure légère des paupières, l'injection diffuse de la conjonctive sans chémosis très marqué, les concrétions jaunâtres de l'angle interne des paupières, le léger trouble de la sécrétion conjonctivale et les quelques flocons fibrino-purulents que l'on constate dans le cul de sac inférieur, la bilatéralité de l'affection,

tous ces signes joints à des troubles subjectifs peu marqués feront facilement reconnaître la conjonctivite aiguë contagieuse. Le diagnostic acquiert encore plus de vraisemblance si l'on apprend qu'il existe d'autres cas de conjonctivite dans l'école, l'asile ou l'atelier fréquenté par le malade, ou dans la maison qu'il habite.

La confusion ne pourra se faire qu'avec la *conjonctivite à pneumocoque* qui s'observe surtout dans les premières années de la vie, mais qui est ordinairement localisée à un œil et peut s'accompagner de productions pseudo-membraneuses légères sur la conjonctive palpébrale.

La *conjonctivite phlycténulaire* est souvent accompagnée d'éruptions impétigineuses de la face. La sécrétion conjonctivale est moins intense, l'injection conjonctivale moins diffuse. Souvent aussi il se produit des phlyctènes cornéennes. La conjonctivite aiguë avec phlyctènes peut être parfois difficile à différencier de la conjonctivite phlycténulaire.

La *conjonctivite blennorrhagique avec vulvo-vaginite* que l'on observe chez les jeunes filles se distingue par une sécrétion plus abondante, et par l'étiologie même de l'affection. Elle est généralement monoculaire.

Chez l'adulte, le diagnostic peut être beaucoup moins simple. Dans les formes intenses, l'affection peut fort bien être considérée comme étant de nature blennorrhagique. Le chémosis n'est jamais, il est vrai, très marqué, mais la bouffissure des paupières, l'abondance de la sécrétion purulente peuvent en imposer, surtout s'il existe des lésions cornéennes.

La *conjonctivite printanière* se distingue par sa longue durée qui en fait une conjonctivite chronique, par sa récidive tous les ans à la même époque, par ce bourrelet spécial qui se développe au niveau du limbe cornéen, par l'aspect

laiteux de la conjonctive et le peu d'abondance de la sécrétion.

Je n'insisterai pas sur les autres variétés de conjonctivite avec lesquelles la confusion peut être faite. Dans les cas dont je viens de m'occuper, la question du diagnostic différentiel a un intérêt pratique et c'est pour cela que je m'y arrête. Et tout d'abord, il est de première importance de reconnaître la conjonctivite aiguë pour avertir le malade ou ses parents du danger de contagion qu'ils font courir à leur entourage, pour interdire l'entrée de l'école aux enfants.

D'autre part, au point de vue du pronostic de l'affection chez l'adulte en particulier, il est utile de pouvoir reconnaître à coup sûr la conjonctivite aiguë dont la gravité est bien loin de celle de la conjonctivite blennorrhagique.

Les symptômes cliniques suffisent dans une certaine mesure au diagnostic, mais pour être assuré d'une manière indiscutable de la nature de l'infection, il est nécessaire de recourir à l'examen microscopique de la sécrétion conjonctivale. Après cet examen il ne restera plus aucun doute.

Traitement

La conjonctivite aiguë contagieuse ne doit pas être abandonnée à elle-même ou traitée timidement. Il est certain que nombre de cas guérissent spontanément après deux ou trois semaines de durée; mais il est aussi fréquent de voir la conjonctivite persister plus longtemps et devenir la cause de contaminations graves et nombreuses.

Le traitement qui donne les meilleurs résultats et provoque le plus rapidement la guérison, consiste dans les cau-

térisations quotidiennes avec la solution de nitrate d'argent au 1/40 ou au 1/50 suivies de neutralisation par le chlorure de sodium. Les cautérisations seront faites par le médecin. Le malade se contentera de faire quelques lotions boriquées tièdes qui produisent un peu de soulagement. Les conserves fumées sont utiles, car la photophobie est souvent très gênante. Le bandeau est plutôt nuisible.

Les lésions cornéennes ne sont pas une contre-indication aux instillations de nitrate d'argent ; lorsqu'elles seront très marquées il sera bon d'adjoindre les instillations de sulfate d'atropine.

Le collyre au sulfate de zinc (au 1/40me) réussit aussi dans les formes peu intenses, mais le nitrate d'argent est préférable et une expérience personnelle m'a prouvé qu'il ne déterminait pas de plus vives douleurs.

Au point de vue prophylactique, il est de toute nécessité d'interdire l'entrée de l'école ou de l'asile aux enfants atteints de conjonctivite aiguë et cela tant que persiste l'agglutinement des paupières au réveil. Les parents seront avertis de la contagiosité de l'affection ; on leur recommandera de se laver les mains chaque fois qu'ils auront soigné leur enfant et de ne pas faire usage des mêmes linges de toilette.

Conjonctivites blennorrhagiques.

L'examen microscopique, les inoculations expérimentales sur l'homme, ont depuis longtemps fait la preuve de la nature gonococcique de l'ophthalmie les nouveau-nés, de la conjonctivite blennorrhagique de l'adulte et il me paraît inutile d'insister sur l'importance du diagnostic microscopique dans tous ces cas.

Je ne m'étendrai guère sur ces formes de conjonctivites aiguës dont la bactériologie est la mieux connue et sur lesquelles il a été fait de nombreuses études. En ce qui concerne l'ophthalmie des nouveau-nés, je me bornerai à relater quelques détails qui ont fixé mon attention.

Je démontrerai ensuite par l'examen bactériologique des faits que j'ai pu examiner, que la conjonctivite des jeunes filles, que l'on a décrite sous le nom de conjonctivite leucorrhéique parce qu'elle survient toujours comme complication d'une vulvo-vaginite, doit être rattachée à la conjonctivite blennorrhagique et qu'on y constate toujours la présence du gonocoque comme dans le pus vulvo-vaginal. Il n'y a donc pas lieu d'en faire une variété spéciale.

La conjonctivite blennorrhagique de l'adulte, causée par l'inoculation du pus uréthral sur la conjonctive ne présente au point de vue bactériologique aucun intérêt particulier. Il n'en est pas de même de cette forme de conjonctivite survenant spontanément au cours de la blennorrhagie, atteignant

les deux yeux simultanément et désignée par M. Fournier (1) par les termes de conjonctivite blennorrhagique spontanée.

Je rapporterai l'observation de trois malades dont j'ai pu faire l'examen de la sécrétion conjonctivale,

Ophthalmie des nouveau-nés

Lorsqu'on examine au point de vue bactériologique la sécrétion des ophthalmies des nouveau-nés on constate dans la plupart des cas la présence de gonocoques, mais il est des faits où, malgré un examen répété, on ne reconnaît pas l'agent spécifique de la blennorrhagie. Les différences entre l'évolution clinique de ces affections ont déjà permis d'établir deux formes d'ophthalmie des nouveau-nés : l'une qui débute du 2e au 3e jour et qui peut être grave ; l'autre, dont le début est un peu plus tardif, dont l'évolution est toujours bénigne et que l'on désigne pour cette raison sous le nom d'ophthalmie bénigne ou de conjonctivite bénigne des nouveau-nés. Après avoir constaté, comme tous les auteurs, la fréquence et l'abondance des gonocoques dans l'ophthalmie du nouveau-né, mon attention a été attirée sur ces faits de conjonctivite tardive. On trouvera dans les observations de conjonctivite à pneumocoque un fait qui a trait à un enfant de 8 jours. J'ai également constaté les bacilles de Wecks chez un enfant de 12 jours. Il s'agissait en somme d'une conjonctivite aiguë contagieuse chez un enfant nouveau-né. En dehors

(1) Fournier. Conjonctivite blennorrhagique spontanée. Gazette des hôpitaux. 31 décembre 1885.

de ces cas il en est d'autres où l'examen bactériologique ne m'a pas permis de me prononcer et pour lesquels de nouvelles recherches sont nécessaires.

Je crois devoir entrer dans quelques détails au sujet du gonocoque, en raison du scepticisme que certains affectent au sujet de sa spécificité ou de son diagnostic microscopique.

Les caractères morphologiques du gonocoque, ses réactions colorantes sont-elles suffisantes pour le différencier dans une préparation ?

On sait que le gonocoque affecte habituellement la forme diplococcique, qu'il se dispose de préférence dans le protoplasme des leucocytes en y formant des amas plus ou moins considérables, mais qu'il peut aussi exister en dehors des cellules. Dans les ophthalmies des nouveau-nés où la sécrétion est abondante, on retrouve en général les gonocoques en aussi grand nombre entre les cellules que dans leur intérieur. Lorsque la réaction conjonctivale est moins marquée et que l'affection est en voie de traitement, les microorganismes se font plus rares et ne se rencontrent guère que dans les phagocytes. Dans certains cas légers on ne trouve que quelques cellules renfermant des gonocoques dans une préparation, et il faut les rechercher avec soin. Pour cette recherche j'ai toujours préféré la coloration simple avec le bleu de méthylène phéniqué ou le bleu de Loffler. La double coloration par l'éosine et le bleu donne des images beaucoup moins nettes.

Si l'on constate des gonocoques, on fait sur la même lamelle la coloration par la méthode de Gram qu'il me sera permis de rappeler, car elle est souvent mal appliquée. La lamelle est recouverte d'une goutte de violet de gentiane en solution dans l'eau anilinée. On enlève après une minute le

violet, et sans laver on verse quelques gouttes de la solution iodo-iodurée de Lugol. On lave à l'eau et on décolore à l'alcool absolu. La décoloration ne devra pas être prolongée plus d'une demi-minute. La décoloration du gonocoque est presque instantanée. La méthode de Gram, que je viens d'indiquer, conserve toute sa valeur dans le diagnostic du gonocoque, malgré les faits de Audry et de Hogge (le microorganisme décrit par ce dernier auteur sous le nom de pseudo-gonocoque prend fort bien le Gram, ainsi que mon ami le Dr Nicolle a pu s'en assurer avec des cultures apportées par le Dr Hogge lui même). Il peut exister des cocci se décolorant par la méthode de Gram, et présentant d'autres caractères qui les différencient du gonocoque. Mais pour le diagnostic du gonocoque dans la sécrétion conjonctivale, la question qui se pose et que j'ai cherché à résoudre, c'est de savoir s'il existe parmi les microorganismes de la conjonctive des cocci ne prenant pas le Gram et pouvant être confondus avec le gonocoque. Je n'en ai jamais rencontré et je ne puis m'expliquer les faits avancés par Marthen (cet auteur décrit dix espèces de cocci trouvées sur la conjonctive et se décolorant par la méthode de Gram) que par une mauvaise technique dans l'application de la méthode de Gram. Cette hypothèse est d'ailleurs corroborée par le fait que Marthen décrit la sarcina aurantiaca comme ne prenant pas le Gram.

Je ne crois donc pas qu'on puisse être exposé à confondre un coccus banal avec le gonocoque, surtout si on s'attache à le rechercher dans les cellules, et si on est un peu familiarisé avec la méthode de Gram.

Lorsqu'on recueille à l'aide d'une pipette stérilisée la sécrétion purulente d'une ophthalmie des nouveau-nés au début en ayant soin de ne toucher ni à la conjonctive, ni à la paupière et qu'on ensemence sur les milieux ordi-

naires, il ne se produit habituellement aucun développement.

On sait, en effet, que le gonocoque ne se développe guère sur ces milieux, mais ce fait prouve en outre qu'il existe peu ou pas de microorganismes étrangers, du moins au début de l'ophthalmie des nouveau-nés. J'ai fait, d'ailleurs, la même constatation dans la conjonctivite aiguë contagieuse et dans la conjonctivite blennorrhagique des petites filles. D'une manière générale, on peut dire que plus une inflammation conjonctivale est intense, plus on a de chance de constater la présence du bacille spécifique à l'état de pureté. Au contraire, lorsque l'inflammation est légère, on constate un plus grand nombre de microbes étrangers.

Dans certaines conditions, le gonocoque peut donner des cultures sur les milieux ordinaires. Lorsqu'on ensemence en strie, avec la pipette qui a servi à le recueillir, du pus conjonctival sur de la gélose, en ayant soin de laisser une assez grande quantité de pus sur la surface inclinée du milieu, on peut voir après 24 heures de séjour à l'étuve, se développer des colonies. Ce sont de petits points grisâtres, qui atteignent 0,5 ou 1^{mm} de diamètre et qui, vus par transparence, forment une tache très légèrement opaline, tandis que, par réflexion, ils rappellent les cultures de pneumocoque et paraissent formés par une gouttelette de liquide translucide. Examinées sur lamelle, ces colonies sont formées par des diplocoques présentant l'aspect du gonocoque et se décolorant par la méthode de Gram. Un autre caractère de ces colonies, c'est l'impossibilité de les repiquer sur sur un autre milieu ou même sur un autre tube de gélose. Enfin, lorsqu'on fait un nouvel examen microscopique de la colonie 8 à 10 jours après le

premier, on constate que le diplocoque ne se colore plus par le bleu.

Tous ces caractères permettent de reconnaître le gonocoque. Dans deux cas d'ophthalmie des nouveau-nés j'ai obtenu ces cultures caractéristiques. J'ai fait des constatations analogues en ensemençant largement sur gélose du pus de pyosalpinx blennorrhagique. Mais ces cultures n'ont rien de constant.

Sur le sérum gélosé les cultures sont un peu plus faciles. En outre elles peuvent se repiquer sur le même milieu. Lorsqu'on ensemence largement avec le pus on réalise en somme les conditions du sérum gélosé et ce qui rend le repiquage impossible c'est l'absence sur le second tube des matières organisées qui ont permis la culture dans le premier. Sur le sérum gélosé les cultures présentent le même caractère que sur gélose.

Je n'ai pas réussi la culture en plaque avec le sérum et la gélose, d'après le procédé indiqué par Wertheim, mais mes essais sont encore trop peu nombreux pour que je puisse me prononcer.

Conjonctivite leucorrhéique

On a voulu faire une entité morbide distincte, de la conjonctivite aiguë que l'on observe parfois chez les jeunes filles atteintes de vulvo-vaginite. L'obscurité qui a régné pendant longtemps dans l'étiologie des vulvo-vaginites du premier âge a pu jusqu'à un certain point justifier la création de ce type clinique, qui ne diffère en rien cependant de la conjonctivite blennorrhagique des nouveau-nés ou de l'adulte.

Actuellement on sait que la vulvo-vaginite des petites filles est dans le plus grand nombre des cas de nature blennorrhagique, et tous les auteurs qui ont fait l'examen microscopique de la sécrétion vulvo-vaginale ont pu constater d'une manière presque constante la présence du gonocoque.

Les recherches de M. Comby ont démontré que la vulvo-vaginite n'était pas nécessairement le résultat d'attentats, que la contagion du gonocoque était très souvent extra vénérienne, qu'elle pouvait se faire par le contact des linges de toilette, des éponges, etc., souillés par l'écoulement blennorrhagique de quelque personne de la famille. Dans les écoles, la transmission peut se faire fréquemment aussi par les mains.

J'ai pu examiner quatre cas de conjonctivite avec vulvo-vaginite, qui se sont présentés à la clinique du Dr Parinaud. J'en ai trouvé deux à la consultation externe du service du Pr Terrier à l'hôpital Bichat. Dans ces six observations, dont la relation est aussi instructive au point de vue de l'étiologie de la conjonctivite que de celle de la vulvo-vaginite, j'ai toujours constaté la présence du gonocoque dans l'écoulement vulvo-vaginal et dans la sécrétion conjonctivale. Widmark (1), A. Terson (2) ont constaté le même agent pathogène dans les faits qu'ils ont étudiés.

On voit, en somme, que la conjonctivite leucorrhéique n'est que la conjonctivite blennorrhagique des enfants atteints de vulvo-vaginite blennorrhagique. Dans les faits que je rapporte, l'évolution clinique n'a présenté aucun signe permettant de différencier cette affection de l'oph-

(1) Widmark, Einige Beobachtungen über die gonorrhoische Urethritis und die gonorroische conjunctivitis. Hyghica, bd XLVI, 1884.

(2) A. Terson. Archives d'ophthalmologie, 1892.

thalmie des nouveau-nés, en dehors, bien entendu, de la notion d'âge.

Sur les 5 cas dont j'ai pu suivre l'évolution, 4 fois il n'y a eu aucune lésion cornéenne. Dans un cas, par contre, la cornée était déjà infiltrée lorsque l'enfant fut mis en traitement et la perforation se produisit 8 jours après le début de l'affection.

Je n'ai aucune remarque spéciale à faire sur la symptomatologie ou le traitement de cette affection. Au point de vue bactériologique, le gonocoque existe en général en moins grande abondance que dans l'ophthalmie des nouveau-nés, mais on retrouve facilement sur une préparation quelques cellules renfermant de nombreux diplocoques se décolorant par la méthode de Gram et ne donnant lieu sur les milieux de culture habituels à aucun développement.

Observation XVI

Mademoiselle Marguerite Ler..., 7 ans, se présente le 13 juillet 1892 à la Clinique du Dr Parinaud pour une ophthalmie purulente intense de l'œil gauche avec lésions de la cornée.

L'enfant a toujours eu une santé parfaite et n'a jamais eu d'affections oculaires. Elle raconte que le 11 juillet, en revenant de l'école, à midi, elle s'amusait avec une fillette de 4 ans. Celle-ci, dans un geste un peu brusque, atteignit, de l'extrémité du doigt, l'œil gauche de notre malade. Au premier instant, il n'y eut qu'un peu de douleur, mais dans l'après-midi la conjonctive s'injecta et l'œil devint douloureux et larmoyant. Le lendemain, en se réveillant, les paupières du côté gauche étaient tuméfiées et agglutinées par leurs bords. Une secrétion muco-purulente assez abondante occupait déjà les culs-de-sacs conjonctivaux. Les douleurs étaient très intenses. La malade accusait de l'inappétence et un léger mouvement fébrile. — Comme traitement la mère fait des lavages de l'œil avec de l'eau

boriquée. Sur le conseil de son médecin, elle vient à la clinique deux jours après le début. On constate une ophthalmie purulente avec secrétion jaune-grisâtre abondante, chémosis assez marqué et infiltration grisâtre de la cornée un peu au-dessous du centre de cet organe. — Les paupières sont œdématiées.

Le ganglion préauriculaire du côté correspondant est volumineux et sensible à la palpation. — Nous examinons soigneusement l'enfant au point de vue de la vulvo-vaginite, mais elle ne présente aucun écoulement vaginal. Il n'en existe pas non plus chez la mère et la sœur de l'enfant. Nous apprenons par contre que la fillette de 4 ans qui a donné le coup est atteinte depuis 3 semaines d'un écoulement vulvo-vaginal abondant tachant son linge en vert. Nous n'avons malheureusement pas pu faire l'examen bactériologique du pus de cette vulvo-vaginite. Les parents de l'enfant attribuent cette vulvo-vaginite à la masturbation. — Le traitement institué consiste en cautérisations avec la solution de nitrate d'argent au 1/50e en lavages boriqués et en instillations de collyre à la cocaïne. Le 16 juillet, l'œil droit est atteint, tandis que l'état de l'œil gauche s'améliore. Le 18 juillet, l'infiltration de la cornée est plus limitée, il n'existe pas de lésions cornéennes à droite et des deux côtés la sécrétion purulente est moins abondante. Les phénomènes douloureux sont encore très marqués.

Le 19 juillet, la cornée est perforée un peu au-dessus de son centre et il s'est produit une synéchie antérieure. Le 22 juillet, l'amélioration est très marquée du côté de la cornée et des conjonctives, mais l'enfant est abattue. Elle accuse des phénomènes douloureux dans les grandes articulations, surtout dans le genou gauche. La peau est chaude, il existe un léger mouvement fébrile. Le lendemain, les phénomènes douloureux se sont localisés uniquement dans le genou gauche, rendant la marche et la station impossibles. Le genou est immobilisé et tuméfié. On constate une hydarthrose assez marquée. La sécrétion purulente est très faible et l'état de la cornée gauche est satisfaisant. On prescrit le repos absolu et l'enveloppement ouaté. Le 1er août, l'hydarthrose a disparu complètement ; l'enfant est venue à pied à la clinique. L'œil droit est guéri ; à gauche il persiste encore une taie cornéenne. L'enfant a été revue le 18 septembre. Elle se porte très bien, la taie de la

cornée gauche a beaucoup diminué et, en raison de son siège excentrique, gêne relativement peu la vision.

Examen bactériologique. — Le 13 juillet, la sécrétion conjonctivale est recueillie avec une pipette stérilisée. Une partie est étalée sur lamelles et examinée au microscope, l'autre est ensemencée sur gélose et dans un tube de bouillon. Sur les lamelles, après coloration au bleu de Kühne, on constate de nombreux leucocytes plus ou moins altérés. Un certain nombre d'entr'eux présentent dans leur protoplasme des diplocoques en plus ou moins grande abondance, qui ont l'aspect du gonocoque de Neisser. Traités par la méthode de Gram, ils ne restent pas colorés. On ne constate pas d'autres micro-organismes. Les tubes ensemencés sont demeurés stériles. Le 18 juillet on constate encore des gonocoques typiques dans la sécrétion purulente des deux yeux.

Observation XVII

Thérèse Mer..., 4 ans. Ophthalmie purulente, vulvo-vaginite.— Cette fillette est en convalescence de coqueluche. Elle a été atteinte le 14 juillet d'une vulvo-vaginite avec écoulement purulent abondant, tachant le linge en jaune. Au point de vue de l'étiologie de cette vulvo-vaginite, la mère nous apprend que l'enfant n'a pas quitté le lit depuis deux mois et qu'elle n'a pas fréquenté l'école depuis ce temps. La malade a trois sœurs qui couchent dans la même chambre et se servent du même linge de toilette. L'une d'entre elles, âgée de 17 ans, est atteinte de vaginite blenhorrhagique tachant son linge en jaune. — Le 20 juillet, l'œil droit est rouge et douloureux, les paupières tuméfiées. La tuméfaction augmente le lendemain, à tel point que l'ouverture des paupières est impossible, les douleurs sont violentes et la sécrétion purulente très abondante. Cette sécrétion est épaisse, jaune grisâtre. La mère a remarqué que le jour où l'ophthalmie s'est déclarée, l'écoulement vulvo-vaginal a notablement diminué. Le 22 juillet, nous voyons la malade et constatons une ophthalmie purulente typique de l'œil droit, avec chémosis et adénopathie préauriculaire assez marquée. Le traitement est institué de suite. Le 25 juillet, il se produit une légère infiltration de la cornée qui disparaît rapidement sous l'influence du traitement. Le 1er août, la guérison est complète et il

ne reste aucune lésion oculaire. La vulvo-vaginite n'a pas encore complètement disparu.

Examen bactériologique. — Le 22 juillet on recueille un peu de pus de la vulvo-vaginite ainsi que de la sécrétion conjonctivale. Dans le pus vulvo-vaginal on constate en très grande abondance des gonocoques caractéristiques intra et extra-cellulaires, se décolorant très rapidement par la solution iodo-iodurée. Dans le pus conjonctival, les gonocoques sont beaucoup moins abondants et uniquement intra-cellulaires. Les tubes ensemencés avec la sécrétion conjonctivale sont demeurés stériles.

Observation XVIII

Charlotte M..., 4 ans 1/2. — Ophthalmie purulente datant de huit jours. Vulvo-vaginite depuis un mois. L'enfant a toujours eu une santé parfaite. Il y a deux mois, la mère entrait à Lariboisière pour subir une opération abdominale et, pendant son séjour à l'hôpital, ses deux enfants étaient placés aux Enfants-Assistés. C'est à leur rentrée à la maison que la mère s'est aperçue que ses deux filles étaient atteintes de vulvo-vaginite. L'écoulement était assez abondant et tachait le linge en jaune. Cet écoulement a débuté pendant leur séjour à l'hospice et persistait encore le jour où la malade se présenta à la consultation. — Il y a huit jours, la sœur aînée, âgée de 4 ans 1/2, a éprouvé quelques picotements dans l'œil droit et un léger mouvement fébrile. Le lendemain, les paupières étaient collées et un écoulement purulent assez abondant a commencé à se produire. Actuellement les paupières de l'œil droit sont tuméfiées, violacées. La conjonctive est injectée et sécrète un pus jaune grisâtre très abondant. Il n'y a pas de complication cornéenne. Le ganglion préauriculaire est un peu tuméfié et douloureux.

Le traitement a consisté en instillations de nitrate d'argent au 1/50, et en lavages boriqués. L'affection est restée localisée à l'œil droit, et, 15 jours après le début du traitement, l'inflammation conjonctivale avait disparu. Sous l'influence d'injections boriquées la vulvo-vaginite avait diminué d'intensité mais n'avait pas encore complètement disparu.

Examen bactériologique. — L'écoulement purulent vulvo-vaginal des deux enfants renferme de nombreux gonocoques. La

sécrétion conjonctivale en renferme également mais en moins grand nombre. Ceux-ci sont tous intra-cellulaires. Ensemencée sur gélose et dans le bouillon, cette sécrétion n'a donné lieu à aucun développement.

Observation XIX

Mlle Niem..., 2 ans, est conduite par sa mère, le 11 mai 1893, à l'hôpital Bichat dans le service du Pr Terrier. La mère a été opérée le 9 mars 1893 d'un pyosalpinx double blennorrhagique. Lorsqu'elle a quitté l'hôpital, elle présentait encore des pertes blanches dans lesquelles on avait reconnu la présence du gonocoque. Elle a constaté le 8 mai un léger écoulement purulent vulvo-vaginal chez sa fillette, qui partage sa couche, et c'est pour cela qu'elle vient consulter. On prescrit des lavages avec la solution de sublimé faible et on avertit la mère de surveiller sa fille et de l'empêcher de porter ses mains à la vulve. Le 28 mai, la mère revient à l'hôpital. La vulvo-vaginite persiste et depuis le matin elle a constaté que sa fille avait l'œil gauche injecté. Les paupières étaient agglutinées au réveil. Je constate une conjonctivite purulente de moyenne intensité. Les paupières sont un peu tuméfiées. L'injection de la conjonctive est assez marquée. La sécrétion est grisâtre, moyennement abondante. Cette conjonctivite guérit après quelques cautérisations au nitrate d'argent.

Examen bactériologique. — L'examen du pus de la salpingite suppurée avait révélé l'existence du gonocoque à l'état de pureté. Je l'ai retrouvé ensuite dans l'écoulement purulent utérin, lorsque la malade a quitté le service. L'examen du pus de la vulvo-vaginite et de la conjonctivite de l'enfant a fait reconnaître le même agent pathogène.

Observation XX

Mlle Chot..., 30 mois, est examinée le 3 juillet 1893, à la Clinique du Dr Parinaud. Elle est atteinte de vulvo vaginite et d'ophthalmie purulente. La mère a, depuis deux ans, des pertes blanches tachant le linge en jaune. Elle a eu, antérieurement à

l'apparition de ces pertes, deux grossesses qui se sont terminées à terme et les deux enfants n'ont pas eu d'ophthalmie à la naissance. Pendant qu'elle était enceinte de notre malade, elle commença à avoir des pertes blanches.

Notre malade eut, quelques jours après sa naissance, une ophthalmie des nouveau-nés qui paraît avoir été bénigne, qui évolua sans complications et guérit en 15 jours. Depuis lors elle a été bien portante et n'a présenté aucune affection oculaire.

Un 4e enfant, né il y a un mois, est depuis 2 semaines en traitement à la Clinique pour une ophthalmie des nouveau-nés ayant débuté 6 jours après l'accouchement.

Notre malade a été atteinte, quelques jours après le début de l'ophthalmie chez son frère, d'une vulvo-vaginite assez intense avec sécrétion purulente abondante, tachant son linge en jaune. La mère a remarqué que la miction était douloureuse ; elle a aussi constaté que l'enfant portait fréquemment ses mains à la vulve surtout lorsqu'elle n'avait pas été lavée depuis quelques heures. On n'a fait comme traitement de la vulvo-vaginite que des lavages à l'eau tiède.

Il y a deux jours, l'œil gauche était un peu injecté, les paupières étaient agglutinées au réveil. Le lendemain l'injection conjonctivale avait augmenté et il existait une sécrétion purulente abondante. C'est alors que l'enfant est conduite à la Clinique.

Actuellement, on constate une tuméfaction très notable des paupières de l'œil gauche. La conjonctive est injectée, œdématiée, et sécrète une assez grande quantité de liquide louche d'aspect grisâtre.

Le ganglion préauriculaire n'est pas tuméfié.

Cette conjonctivite purulente est traitée par les cautérisations quotidiennes avec la solution de nitrate d'argent au quarantième et les lavages boriqués. Elle guérit en une dizaine de jours sans complication.

Examen bactériologique.—La sécrétion conjonctivale étalée sur des lamelles est constituée par un liquide renfermant d'assez grandes quantités d'albumine et contenant un grand nombre de leucocytes plus ou moins dégénérés. On trouve un certain nombre de ces leucocytes bourrés de diplocoques présentant l'aspect particulier du gonocoque et se décolorant par la méthode de Gram. La sécrétion conjonctivale ensemencée sur gélose n'a pas donné de culture.

Le pus de la vulvo-vaginite renferme en grande quantité les

mêmes micro-organismes. Ceux-ci ont été aussi constatés dans le pus conjonctival de l'ophthalmie du nouveau-né, frère de notre malade.

Observation XXI

Mlle Sa..., 2 ans. La malade est conduite par sa mère àla consultation de l'hôpital Bichat dans le service du Pr Terrier, le 21 octobre 1893. D'après les renseignements fournis par la mère, le père de l'enfant serait atteint de blennorrhagie uréthrale. L'enfant présente depuis 10 jours un écoulement vulvo-vaginal verdâtre qui tache fortement son linge. Depuis 5 jours, l'œil droit s'est injecté, les paupières se sont tuméfiées et il s'est produit une sécrétion purulente assez abondante.

On constate une vulvo-vaginite intense et une conjonctive purulente de l'œil droit. L'injection de la conjonctive est très marquée, mais il n'existe pas de chémosis. La cornée est intacte. Les paupières sont œdématiées. La sécrétion a un caractère franchement purulent. La malade n'est pas revenue et je n'ai pas eu de renseignements sur l'évolution ultérieure de la conjonctivite.

Examen bactériologique. — J'ai fait l'examen microscopique de la sécrétion vaginale et conjonctivale le 21 octobre. Le pus vaginal contient des gonocoques en très grande abondance. Le pus de la conjonctive en renferme également mais en nombre beaucoup moins considérable que dans l'écoulement vaginal; par contre ils existent à l'état de pureté, au moins au point de vue microscopique.

Conjonctivite blennorrhagique spontanée

La conjonctivite blennorrhagique spontanée (Fournier) (1) ou conjonctivite blennorrhagique sans inoculation (Haltenhoff) (2), constitue un type bien défini au point de vue clinique.

(1) Fournier. Conjonctivite blennorrhagique spontanée. Gaz. des Hôpitaux. Déc. 1885.

(2) Haltenhoff. Conjonctivite blennorrhagique sans inoculation Archiv. of Ophthalmology, 1887.

Tous les auteurs qui l'ont décrite ont insisté sur sa bénignité habituelle et sur l'aspect de l'injection conjonctivale qui rappelle plutôt l'injection de la sclérite. On a noté aussi fréquemment sa coïncidence avec des accidents articulaires.

Au point de vue bactériologique, le nombre des cas examinés est très restreint. On admet en général qu'il est facile de la différencier de la conjonctivite blennorrhagique par inoculation et que l'absence du gonocoque dans la sécrétion conjonctivale constitue un de ses caractères importants (Vanderstraeten) (1). Dans son intéressante thèse, Souplet (2) estime que le nombre des examens n'est pas suffisant pour admettre une différenciation possible avec la conjonctivite purulente tirée de ce seul caractère.

Je relaterai ici trois faits de conjonctivite spontanée dont j'ai pu faire des examens bactériologiques.

Chez deux de ces malades, la sécrétion conjonctivale examinée très attentivement en ayant soin de faire de nombreuses lamelles, ne contenait pas de gonocoques. Dans un autre fait, au contraire, j'ai pu constater la présence de gonocoques affectant leur disposition typique intracellulaire mais existant en petit nombre.

Je prévois l'objection que l'on ne manquera pas de me faire. Cette conjonctivite, dira-t-on, était une conjonctivite par inoculation et non une conjonctivite spontanée.

A cela, je répondrai que la conjonctivite a été bilatérale d'emblée, que le gonocoque existait dans la sécrétion conjonctivale des deux côtés, que le début de la conjonctivite a coïncidé exactement avec une poussée de rhumatisme blennorrhagique et qu'enfin l'injection conjonc-

(1) Vanderstraeten. Archives médicales belges, Juillet 1891.
(2) Souplet. La blennorrhagie, maladie générale. Th. Paris, 1893.

tivale avait cet aspect spécial décrit dans la conjonctivite bénigne spontanée. Pour toutes ces raisons je crois pouvoir affirmer qu'il s'agissait bien d'une conjonctivite sans inoculation. Un autre argument en faveur de cette interprétation c'est l'apparition d'une nouvelle poussée conjonctivale bilatérale coïncidant avec une poussée rhumatismale polyarticulaire et cela un mois et demi après la première. Dans la sécrétion de cette seconde conjonctivite, beaucoup moins intense que la première, il m'a été impossible de décéler la présence du gonocoque.

L'apparition des gonocoques dans la conjonctivite sans inoculation directe, l'issue de ces micro-organismes de dedans en dehors n'est d'ailleurs pas un fait contraire à ceux que l'on connaît. Ne se passe-t-il pas quelque chose d'analogue dans les arthrites blennorrhagiques qui ont précisément de nombreux points communs avec la conjonctivite spontanée?

On sait que le gonocoque peut déterminer au niveau des articulations toutes les lésions, depuis la simple congestion jusqu'à la suppuration. Des examens probants ont démontré aussi que le gonocoque existait dans le pus intra-articulaire et on est bien forcé d'admettre qu'il y a été apporté par la circulation.

Je suis persuadé qu'en examinant attentivement les faits et en se débarrassant de cette opinion préconçue que toute conjonctivite dans la sécrétion de laquelle on constate le gonocoqne, est le résultat d'une inoculation directe, on ne tardera pas à trouver des cas analogues à celui que j'ai pu observer.

M. Parinaud (1) a déjà fait remarquer que la bénignité

(1) Congrès d'ophthalmologie, 1891.

que l'on attribue à cette forme de conjonctivite blennorrhagique n'est pas un fait constant et il a rapporté un cas de conjonctivite spontanée franchement purulente qui s'était accompagné de lésions destructives. L'examen bactériologique n'a malheureusement pas été fait.

Il faut être averti que cette conjonctivite spontanée peut devenir grave et il paraît utile de la traiter d'emblée par les cautérisations quotidiennes avec le collyre au nitrate d'argent.

Observation XXII

M. Risb..., 28 ans, s'est présenté le 10 juillet 1893 à la clinique du Dr Parinaud.

Le malade est atteint de conjonctivite double et d'uréthrite blennorhagique. Il nous raconte qu'il y a deux ans il a déjà contracté une blennorrhagie intense qui s'est compliquée, deux mois après le début, d'une arthrite du pied droit. Le jour même du début de l'arthrite les deux yeux étaient injectés, les paupières agglutinées et il existait une légère sécrétion catarrhale. Il a été admis à l'hôpital Lariboisière où l'on a traité son arthrite par l'immobilisation et sa conjonctivite double par les cautérisations au nitrate d'argent. Il a quitté l'hôpital, 15 jours après son entrée, guéri des deux complications de son uréthrite. Celle-ci a persisté quelque temps encore puis a complètement disparu. Il y a un mois notre malade a contracté une nouvelle uréthrite blennorrhagique. L'écoulement a été assez abondant et la miction était très douloureuse. Il n'a pas éprouvé de troubles notables de son état général. Quinze jours après le début de son uréthrite, il a constaté en se réveillant que les paupières étaient agglutinées des deux côtés, que les conjonctives des deux globes oculaires étaient injectées mais qu'il n'existait pas de sécrétion manifeste. Il n'a pas remarqué de notable diminution de l'écoulement uréthral à ce moment.

Depuis lors la conjonctivite double a persisté, s'accompagnant d'une photophobie très marquée. Actuellement on constate une injection très accusée de la conjonctive bulbaire et palpébrale. Cette injection est à la fois profonde et superficielle. La cornée est trans-

parente et ne présente pas de lésions. Les réactions pupillaires sont normales. La sécrétion conjonctivale est très peu marquée.

Le traitement prescrit consiste en cautérisations quotidiennes avec la solution de nitrate d'argent au cinquantième et en lavages à l'eau boriquée.

Le 18 juillet, le malade éprouve un peu d'amélioration, la photophobie est un peu moins marquée.

La guérison survient sans complications le 20 juillet 1893.

Examen bactériologique. – La secrétion conjonctivale recueillie avec un tube effilé est examinée sur lamelles au microscope après coloration au bleu de méthylène phéniqué. On ne constate que de rares leucocytes et on ne rencontre pas de gonocoques.

Observation XXIII

M. Desm..., 28 ans, vient le 19 septembre 1893 à la clinique du Dr Parinaud. Le malade n'a jamais eu d'affections oculaires. Il a toujours joui d'une bonne santé. Il a contracté, il y a un mois, une uréthrite blennorrhagique. L'écoulement uréthral était très abondant, jaunâtre et tachait fortement son linge. La miction était très douloureuse. Ces douleurs ne se sont calmées que depuis six jours. Le 15 décembre, au réveil, il a constaté que ses paupières étaient agglutinées et que les deux globes oculaires étaient fortement injectés. Il a remarqué aussi que l'écoulement uréthral a complètement disparu à partir de ce jour.

Le 19 décembre, on constate une injection profonde et superficielle de la conjonctivite bulbaire des deux globes oculaires, comme dans la sclérite. Cette injection n'est pas uniforme, elle prédomine en certains points. Il n'existe pas de chémosis. La sécrétion est très faible. Le malade n'accuse que de légers picotements au niveau des yeux. L'écoulement uréthral n'existe plus et la pression sur l'urèthre ne fait pas sourdre de pus au niveau du méat.

26 décembre. — L'injection du globe a presque complètement disparu sans autre cautérisation que celle qui lui a été faite le jour où il s'est présenté. Il a seulement fait usage d'instillations d'atropine. Il existe encore un peu de sécrétion le matin au réveil. On lui fait trois nouvelles cautérisations au nitrate d'argent, une

tous les deux jours. Le 3 janvier, la guérison est complète. Il n'existe plus trace d'injection ou de sécrétion pathologique.

Examen bactériologique. — Le 19 décembre, on recueille un peu de la sécrétion conjonctivale que l'on étale sur lamelles et que l'on examine après coloration au bleu de méthylène phéniqué. On trouve quelques leucocytes peu altérés, mais aucun ne renferme de micro-organismes. Il n'existe pas de gonocoques entre les cellules.

Observation XXIV

M. Le..., 23 ans, est entré le 27 septembre 1892 à l'hôpital Saint-Louis, salle Cazenave, n° 11, dans le service de M. le docteur Quinquaud. Ce malade ne présente rien de spécial à signaler dans ses antécédents héréditaires ou personnels. Il y a un mois, il a contracté sa première blennorrhagie uréthrale. L'écoulement purulent a été d'emblée très abondant et les douleurs vives pendant la miction, mais il n'a jamais ressenti de phénomènes généraux ; il a continué son travail jusqu'au 23 septembre 1892. Le matin de ce jour il constate en se réveillant que ses paupières sont agglutinées des deux côtés, que les deux globes oculaires sont légèrement injectés et qu'il existe un peu de larmoiement. Il éprouve, en outre, un peu de malaise général et des douleurs assez vives dans les articulations du genou, des épaules et du cou-de-pied. Il n'a pu ce jour-là aller à son travail et il est resté alité. Les jours suivants la sécrétion conjonctivale a un peu augmenté. Le malade a remarqué que l'écoulement uréthral a diminué d'une manière très manifeste. Les douleurs articulaires et le malaise général se sont accrus. La douleur était surtout très violente dans l'articulation du gros orteil du pied droit ; la peau à son niveau présentait une teinte érythémateuse. Le malade se décide à entrer à l'hôpital.

Examen du malade le 27 décembre 1892. — Homme de constitution robuste. Un peu de rougeur du méat uréthral. La pression, sur l'urèthre ne provoque l'issue d'aucune sécrétion purulente. Le membre inférieur droit est en demi-flexion. Le genou de ce côté est fortement tuméfié. Il est le siège d'une hydarthrose assez considérable. Les mouvements spontanés ou provoqués sont assez douloureux.

Le genou gauche est moins douloureux ; il ne présente pas d'épanchement intra articulaire. La pression et les mouvements provoquent des douleurs assez vives au niveau du cou-de-pied, de l'articulation du gros orteil, ainsi qu'au niveau des épaules. L'articulation temporo-maxillaire du côté gauche est également douloureuse et rend les mouvements de mastication très pénibles.

Du côté des yeux, on remarque une injection très vive de la conjonctive bulbaire et palpébrale des deux côtés. Cette injection est à la fois superficielle et profonde. Il n'y a pas de chémosis. La sécrétion n'est pas très abondante. Elle forme cependant des concrétions grisâtres dans l'angle interne des paupières, et dans le cul de sac inférieur on voit de petits flocons fibrineux. Il n'y a pas de lésions cornéennes. Les paupières sont à peine tuméfiées. Le ganglion préauriculaire n'est pas sensible. Les phénomènes subjectifs du côté des yeux sont peu accusés. Il existe seulement un peu de cuisson.

La température vespérale atteint 39°. Le malade est incommodé par des sueurs profuses.

On ne constate aucun trouble pathologique du côté de l'appareil circulatoire ou respiratoire.

Le traitement institué consiste en cautérisations quotidiennes de la conjonctive avec la solution de nitrate d'argent au cinquantième ; les articulations malades sont enveloppées d'ouate, et le malade prend 3 grammes de salol par jour.

28 septembre. — La première cautérisation a déjà produit dans les deux yeux une amélioration manifeste. La sécrétion est moins abondante.

10 octobre. — Les paupières ne sont plus collées et la sécrétion a complètement disparu. L'injection conjonctivale persiste, mais elle est profonde et plus spécialement limitée aux parties périphériques, tandis que les parties centrales au voisinage de la cornée sont presque revenues à l'état normal. Il s'agit surtout d'une injection de sclérite. On suspend les cautérisations et l'on instille un collyre à l'atropine.

10 octobre. — Les globes oculaires sont revenus à l'état normal et l'on supprime tout traitement local.

Pendant l'évolution des lésions oculaires, l'état des articulations ne s'est pas modifié et les douleurs persistent aussi vives. Le salicylate de soude ne les calme pas plus que le salol. L'anti-

pyrine provoque un soulagement passager. La température oscille entre 38 et 39°.

Je ne rapporterai pas au long l'évolution de ce rhumatisme blennorrhagique qui, pendant deux mois et demi, a tenu le malade alité avec des alternatives d'amélioration et de recrudescence.

Le 3 novembre 1892, le malade a eu, après quelques jours d'amélioration, une nouvelle poussée polyarticulaire et on constate en même temps une injection très marquée de la conjonctive et de la sclérotique. Les paupières ne sont pas collées et il n'y a presque pas de sécrétion. Cette nouvelle poussée cède en 5 jours aux instillations d'atropine.

Depuis lors, le malade n'a pas eu de nouvelles lésions oculaires. Il quitte l'hôpital, complètement guéri, le 15 décembre 1892.

Examen bactériologique. — L'examen microscopique de la sécrétion conjonctivale a été pratiqué à trois reprises différentes, le jour de l'entrée du malade, le lendemain et le 3 novembre, au début de la seconde poussée de scléro-conjonctivite. Le premier jour on constata de nombreux leucocytes plus ou moins altérés. Quelques-uns d'entr'eux renfermaient dans leur protoplasma des diplocoques qui ont l'aspect et la disposition caractéristique du gonocoque. Ces diplocoques ne prennent pas le Gram. Il n'en existe pas en dehors des cellules. — Le 27 novembre on retrouve encore quelques cellules contenant des gonocoques, mais elles sont encore moins nombreuses que la veille.

Le 3 novembre on ne constate sur 5 lamelles que de rares leucocytes. Il est impossible de trouver des microorganismes.

Conjonctivite lacrymale à streptocoques

La conjonctivite lacrymale à streptocoques a été décrite par M. le Dr Parinaud (1). Je rappellerai ici les observations sur lesquelles est basée sa description, et dont j'ai pratiqué l'examen bactériologique.

Cette forme de conjonctivite est assez rare, elle est toujours liée à la présence d'une inflammation aiguë des voies lacrymales.

Symptômes

L'affection s'observe chez des malades atteints de rétrécissement des voies lacrymales avec ou sans dilatation du sac lacrymal, c'est par conséquent le plus souvent une affection de l'adulte. Je ne saurai mieux faire que de reproduire la description très complète que M. le Dr Parinaud a donnée de cette affection.

« La conjonctivite est le siège d'une injection intense, rouge sombre ou violacée qui, sur le globe oculaire, rappelle à la fois celle de l'iritis et celle de la conjonctivite; celle de l'iritis par le siège profond de cette injection, qui n'occupe pas seulement le réseau superficiel de la conjonctive, mais le réseau sous-conjonctival; celle de la conjonctivite par sa généralisation et par l'épaississement de la muqueuse qui l'accompagne quand l'affection est bien développée. Cet

(1) Dr Parinaud. Conjonctivite à streptocoques. Annal. d'Oculistique, 1892.

épaississement est toutefois beaucoup moins prononcé que dans la conjonctivite à gonocoques grave ; il n'aboutit pas au chemosis proprement dit. La sécrétion est peu abondante, caractère qui la différencie encore de la conjonctivite purulente ordinaire. Les paupières sont cependant accolées le matin et l'on constate dans le cul de sac conjonctival inférieur, un liquide louche formé par des globules de pus mélangés aux larmes.

La tuméfaction des paupières est modérée ; elle n'atteint jamais le degré qu'elle a quelquefois dans la conjonctivite à gonocoques de l'adulte. Les douleurs sont variables, mais généralement assez vives.

La cornée n'a pas de tendance à s'ulcérer ou à se sphacéler. Par contre, la conjonctivite à streptocoques se complique assez souvent d'iritis, si elle n'est pas soignée dès le début. On constate fréquemment un changement de couleur de l'iris, qui paraît terne et qui se dilate incomplètement sous l'action de l'atropine. Quand il ne dépasse pas ce degré, les symptômes d'iritis disparaissent avec la conjonctivite. Dans d'autres cas, l'iritis est plus caractérisée ; elle s'accompagne de dépôts pigmentaires sur la capsule, et de douleurs ciliaires violentes. Je n'ai jamais observé la forme plastique de l'iritis, mais seulement la forme séreuse. Les synéchies sont rares, tandis que la tension de l'œil est quelquefois augmentée. Cette iritis peut persister après la disparition de la conjonctivite alors qu'il n'y a plus de streptocoques dans la sécrétion conjonctivale. L'hyperhémie conjonctivale disparaît mais l'injection périkératique persiste. »

En dehors de l'iritis, je n'ai pas constaté d'autres complications oculaires. Dans l'observation de Lég., — il est probable que la poussée rhumatismale était de nature streptococcique, mais l'examen du sang et du liquide articulaire n'a

pu être fait et ce n'est par conséquent qu'une hypothèse.

Le ganglion préauriculaire est sensible à la pression ; il peut être notablement tuméfié, mais ce signe existe en dehors de la conjonctivite chaque fois que les voies lacrymales sont le siège d'une poussée aiguë streptococcique. Les phénomènes généraux qui précèdent la conjonctivite, malaise, courbature, céphalalgie, frissons et fièvre sont souvent assez marqués, mais ils n'ont rien de spécial à la conjonctivite. Ils existent également lorsque l'inflammation se limite au sac lacrymal. L'affection se termine souvent, bien avant la disparition des phénomènes inflammatoires dont sont le siège les voies lacrymales. Celles-ci peuvent être affectées par de nouvelles poussées, sans que la conjonctive soit intéressée.

Etiologie.

La conjonctivite à streptocoques n'est en somme que l'extension à la muqueuse conjonctivale d'un processus inflammatoire qui atteint simultanément le canal nasal et le sac lacrymal. Les recherches de Wydmarck ont montré que ces poussées aiguës étaient causées par le streptocoque. Dans tous les cas que j'ai examinés, j'ai rencontré le streptocoque le plus souvent à l'état de pureté.

La dacryocystite et la péricystite suppurée à streptocoque constituent une complication fréquente des rétrécissements des voies lacrymales. Par contre la conjonctivite est assez rare, puisque je ne l'ai observée que trois fois. Dans le plus grand nombre des cas de péricystite ou de dacryocystite que j'ai étudiés au point de vue bactériologique, le streptocoque que j'ai retiré du pus collecté avait une virulence très faible. Inoculé à l'oreille du lapin par injection sous-cutanée, il n'a

produit le plus souvent qu'un abcès assez limité. Dans les deux cas de conjonctivite où l'inoculation a été pratiquée, l'injection des cultures faites dans les mêmes conditions, dans le tissu cellulaire de l'oreille du lapin a déterminé un érysipèle de l'oreille, avec abcès au niveau de la piqûre ; ces animaux n'ont cependant pas succombé à l'infection. Sans prétendre résoudre la question d'une manière définitive, il me semble que l'on peut admettre que la propagation à la conjonctive de l'infection streptococcique des voies lacrymales correspond à une virulence plus élevée de l'agent pathogène.

Dans les faits que j'ai étudiés, il ne paraissait pas y avoir du côté de la conjonctive de lésions antérieures pouvant agir comme causes prédisposantes.

Anatomie pathologique. Bactériologie

Je démontrerai plus loin que le streptocoque peut exister dans le cul-de-sac conjonctival au cours d'une dacryocystite aiguë sans qu'il y ait du côté de la conjonctive les moindres signes d'une réaction pathologique. Ce qui caractérise anatomiquement la conjonctivite à streptocoques c'est l'existence d'une sécrétion conjonctivale plus ou moins abondante dans laquelle on retrouve facilement au microscope des chaînettes de streptocoques libres ou englobés par les phagocytes.

La sécrétion forme un liquide un peu louche lorsqu'on l'aspire dans un tube effilé. Au microscope on y constate, à côté de quelques filaments fibrineux, de nombreux leucocytes poly-nucléaires plus ou moins dégénérés. Ces leucocytes sont libres ou réunis et agglomérés par des

filaments de fibrine. On trouve également quelques cellules épithéliales desquammées.

J'ai eu l'occasion d'examiner dans un cas, l'humeur aqueuse d'un malade atteint de conjonctivite à streptocoques compliquée d'iritis séreuse. L'humeur aqueuse ne contenait ni leucocytes, ni streptocoques. L'ensemencement dans le bouillon et sur la gélose a donné des résultats négatifs. Je ne m'étendrai pas sur la bactériologie du streptocoque dont les caractères sont trop connus pour qu'il soit nécessaire d'insister.

Pour l'isoler dans la sécrétion de la conjonctivite à streptocoques, j'ai eu recours à un ensemencement en stries sur gélose; on peut aussi se servir du bouillon neutre. Dans ces conditions on obtient, si les tubes sont placés à l'étuve à 35°, des cultures typiques en 24 heures. Sur gélose il se forme un petit piqueté grisâtre et si l'on a soin de recueillir la sécrétion conjonctivale à l'aide d'une pipette stérilisée sans frotter la conjonctive on peut obtenir d'emblée des cultures pures.

Dans le bouillon il a toujours produit un dépôt floconneux sans troubler les parties supérieures du liquide.

Le streptocoque que j'ai isolé ne s'est pas développé sur pomme de terre. Il ne s'agit donc pas d'une de ces espèces saprophytiques décrites récemment par Marot (1) et rencontrées par lui dans la cavité buccale.

Ce streptocoque a présenté des caractères pathogènes manifestes. Il a produit sur l'oreille du lapin des abcès avec lymphangite érysipélateuse assez intense.

(1) Marot, Sur un Streptocoque. Th. Paris, 1893.

Pathogénie

J'ai cherché à reproduire sur le lapin les lésions de la conjonctivite à streptocoques. On sait que cet animal présente vis-à-vis du streptocoque une réceptivité beaucoup plus faible que celle de l'homme. En injectant sous la conjonctive le streptocoque provenant des cas étudiés, on produisait une vascularisation plus ou moins intense de la conjonctive au voisinage de l'injection. Cette vascularisation s'accompagnait d'une sécrétion purulente peu abondante et le tout disparaissait en 4 ou 5 jours. En me servant d'un streptocoque plus virulent (streptocoque provenant d'une arthrite à streptocoque consécutive à une angine), j'ai obtenu par injection sous conjonctivale d'une goutte de la culture, une conjonctivite généralisée très intense avec sécrétion purulente abondante. Dans cette sécrétion le streptocoque se retrouvait en très grand nombre. La plupart des micro-organismes occupaient le protoplasme des leucocytes. Chez un des deux lapins inoculés avec cette culture, l'inflammation se propagea à la muqueuse pituitaire et gagna le surlendemain la conjonctive de l'œil opposé. Il est donc facile de provoquer une conjonctivite à streptocoque chez le lapin en se servant de cultures de moyenne virulence. Par contre, je n'ai jamais réussi à produire de l'iritis, lorsque l'inoculation était pratiquée dans la conjonctive et que la cornée n'était pas lésée. Si l'on vient à léser la cornée, on voit rapidement se produire un hypopion, puis un iritis et enfin la fonte purulente du globe oculaire entier.

Le mécanisme de l'iritis dans la conjonctivite à streptocoques n'a pu encore être éclairci par l'expérimentation.

Tant que l'injection de l'agent pathogène n'intéresse que la conjonctive, j'ai pu m'assurer par ponction de l'humeur aqueuse, et du corps vitré que le streptocoque n'existe pas dans l'intérieur de l'œil. J'ai aussi excisé un petit fragment d'iris, après énucléation de l'œil du lapin et section du pôle postérieur de manière à ne pas contaminer les instruments au travers de la conjonctive ; ce fragment a été placé dans un tube de bouillon et mis à l'étuve, il ne s'est produit aucun développement.

Ces quelques expériences ne prouvent pas que chez l'homme le streptocoque n'existe pas dans l'épaisseur de l'iris et que l'iritis ne soit pas due à sa présence. Les différences considérables qui existent entre la sensibilité de l'homme et du lapin vis-à-vis du streptocoque ne permettent pas de conclure à l'identité des phénomènes pathologiques.

Dans les cas où l'iritis compliquait la conjonctivite, l'examen à la lumière oblique n'avait pas révélé la présence d'ulcération ou d'érosion superficielle de la cornée. Celle-ci présentait seulement un trouble diffus mais très peu accusé. Peut-être existait-il des lésions microscopiques qui ont permis au streptocoque de pénétrer dans la profondeur de la cornée est de gagner ensuite l'iris.

Traitement

Les cautérisations avec le collyre au nitrate d'argent sont moins efficaces que dans les autres formes de conjonctivite aiguë. M. Parinaud s'est bien trouvé de l'instillation d'un collyre au sublimé au millième précédée et suivie d'instillation de cocaïne. Ce collyre pourra être instillé tant que dure la conjonctivite et l'iritis. On lui associera en outre,

dans le cas de complications iriennes, les instillations de sulfate d'atropine.

Observation XXV

M. L ..., 30 ans, valet de chambre, est atteint, depuis fort longtemps, de larmoiement de l'œil droit avec tumeur lacrymale intermittente. Il n'a jamais eu de dacryocystite aiguë.

Le 12 décembre 1891 il a ressenti quelques frissons, un peu de malaise, de la céphalalgie, l'œil droit s'est injecté et les paupières étaient collées le matin.

Le 14 décembre il se présente à la clinique du Dr Parinaud. On constate une injection très intense de la conjonctive qui présente une coloration rouge vive. L'injection n'est ni celle de la conjonctivite aiguë contagieuse, ni celle de la conjonctivite blennorhagique. Elle ressemble plutôt à l'injection qui accompagne certaines iritis intenses. La sécrétion conjonctivale est modérée. Il n'y a pas de flocons fibrino-purulents comme dans la conjonctivite catarrhale. Il n'y a pas de douleurs périorbitaires, mais une sensation de brûlure. L'iris paraît intact. La cornée est un peu trouble.

Le ganglion préauriculaire n'est pas tuméfié, mais la pression, à son niveau, détermine un peu de douleur. Le canal nasal n'est pas perméable. Il n'existe pas de tumeur lacrymale, mais la pression est douloureuse au niveau du sac. On pratique l'incision du point lacrymal. Le lendemain, on constate une tuméfaction des paupières s'étendant à une partie de la joue et d'aspect érysipélateux. Le ganglion préauriculaire est sensible. Le malade accuse quelques douleurs ciliaires.

Cautérisations au bichlorure au 1/1000 après anesthésie avec la cocaïne. Amélioration notable dans l'état de l'œil. Huit jours après le début, accès de rhumatisme articulaire généralisé, qui a nécessité un séjour de 2 mois dans le service de M. Raymond. Il a eu 3 abcès dans la région du sac lacrymal.

Examen bactériologique. — La sécrétion conjonctivale renferme de nombreux leucocytes. Quelques-uns d'entr'eux contiennent de petites chaînettes de trois à quatre grains se colorant par la méthode de Gram.

La sécrétion ensemencée dans du bouillon a provoqué en 24 heures le développement de nombreux flocons qui sont ras-

semblés dans les parties inférieures du tube, tandis que les parties supérieures du bouillon sont demeurées transparentes. Ce dépôt est constitué par de longues chaînettes de grains. Sur gélose, il se développe quelques colonies grisâtres punctiformes et une seule colonie blanche étalée formée par un coccus prenant le Gram et liquéfiant la gélatine assez rapidement. Les petites colonies grisâtres sont formées par du streptocoque.

Le repiquage sur pomme de terre de la culture en bouillon est demeuré stérile.

Un centimètre cube de la culture en bouillon de 24 heures a été injectée dans le tissu cellulaire sous-cutané d'une lapine. Il se développa une tuméfaction marquée au point d'inoculation suivie d'un gonflement érysipélateux de l'oreille entière. Au point inoculé se forme un abcès tandis que les phémonènes inflammatoires disparaissent. Dans le pus de cet abcès, on retrouve le streptocoque à l'état de pureté.

Observation XXVI

M. Ham..., 60 ans, cocher, se présente le 26 octobre 1891 à la clinique du Dr Parinaud. Il est atteint depuis fort longtemps de larmoiement; les paupières sont fréquemment agglutinées au réveil, mais sans qu'il y ait d'injection conjonctivale. Il y a quatre jours, il a éprouvé du malaise, des frissons, de la céphalalgie et de la fièvre, et simultanément il a ressenti des douleurs névralgiques violentes dans l'œil droit avec injection conjonctivale intense. Il a eu de l'insomnie depuis lors. Il présente actuellement une conjonctivite intense de l'œil droit. La conjonctive palpébrale et bulbaire est d'un rouge vif. Le chémosis est assez marqué et la sécrétion abondante a un aspect grisâtre. On pourrait croire à une conjonctivite purulente blennorrhagique. Au niveau du sac lacrymal on constate une tumeur lacrymale enflammée. Le canal nasal n'est pas perméable. Le ganglion préauriculaire du côté correspondant est tuméfié et sensible à la pression.

Traitement. — Cautérisation avec la solution de nitrate d'argent au quarantième.

Le 4 novembre, la cornée présente un trouble léger et diffus

sans ulcération superficielle. La pupille est punctiforme et ne réagit plus et l'iris est injecté et présente des signes manifestes d'iritis sans hypopion. La vue est un peu troublée. Le malade éprouve encore de violentes douleurs périorbitaires.

On continue les cautérisations et on prescrit l'atropine. La pupille se dilate difficilement. L'iritis persiste, tandis que l'infiltration conjonctivale et la sécrétion diminuent dans de fortes proportions.

Le 15 novembre, la guérison est presque complète. L'iritis a disparu et la conjonctive seule est encore un peu hyperhémiée.

Examen bactériologique. — La sécrétion lacrymale recueillie avec une pipette est étalée sur des lamelles, tandis qu'une partie sert à ensemencer des tubes de bouillon et de gélose. Sur les lamelles on constate, après coloration au bleu de méthylène, de nombreux leucocytes dont le noyau prend plus ou moins bien la couleur. On trouve dans le protoplasme de quelques leucocytes des cocci en chaînettes de 3 ou 4 éléments. Il en existe aussi entre les leucocytes, où ils forment des chaînettes de 5 à 7 grains juxtaposés. Ces chaînettes se colorent par la méthode de Gram.

Le bouillon présente, après 24 heures de séjour à l'étuve, un dépôt floconneux abondant, tandis que les couches supérieures du liquide sont demeurées transparentes. Les flocons sont constitués par de longues chaînettes de grains se colorant par la méthode de Gram. Sur gélose il se développe en 24 heures un piqueté de points grisâtres très fins qui n'augmentent pas notablement de diamètre les jours suivants. Repiqué sur gélatine ce microorganisme forme de petites colonies le long du trait de piqûre, sans liquéfier le milieu. Il ne se développe pas sur pomme de terre.

Le 3 novembre 1891, on injecte un centimètre cube de culture en bouillon de 24 heures dans le tissu cellulaire sous-cutané de l'oreille d'un lapin de taille moyenne. Le lendemain on constate de l'œdème et de la tuméfaction au point d'inoculation. Cet œdème gagne le surlendemain toute la surface de l'oreille qui est rouge, chaude, et qui pend le long du cou. Au point d'inoculation, la tuméfaction est encore plus marquée et il se forme en ce point un abcès tandis que les phénomènes érysipélateux vont en diminuant progressivement. Dans le pus de ces abcès, le streptocoque existe à l'état de pureté. Le lapin se rétablit 3 semaines après l'inoculation.

Le 13 novembre 1891, on injecte quelques gouttes de la culture en bouillon de 24 heures du même streptocoque, sous la conjonctive

bulbaire d'un lapin de taille moyenne; 24 heures après, on constate une tuméfaction assez marquée des paupières et une sécrétion purulente concrétée au niveau du bord libre des paupières. La conjonctive est injectée et légèrement œdématiée au voisinage du point où l'inoculation a été pratiquée. L'iris ne présente aucune altération. Le 17 novembre, l'injection conjonctivale et la sécrétion purulente ont presque complètement disparu.

Le 13 novembre 1881, la tension oculaire étant un peu augmentée, on fait, à l'aide d'une seringue de Strauss stérilisée, une ponction de la chambre antérieure du malade. Avec l'humeur aqueuse retirée on fait des lamelles et des cultures. Sur les lamelles on constate quelques rares cellules d'épithélium cubique desquamées. On ne trouve pas de microorganismes. L'humeur aqueuse ne renferme pas de leucocytes.

Les tubes de bouillon et de gélose ensemencés avec l'humeur aqueuse sont tous demeurés stériles.

Observation XXVII

M. Ba..., 50 ans, se présente le 18 octobre 1893 à la consultation du service du Pr Terrier à l'hôpital Bichat. Le malade est atteint de larmoiement de l'œil gauche depuis trois ans, mais il n'a jamais eu de tumeur lacrymale ni de dacryocystite aiguë et il ne s'est jamais fait soigner. Il y a trois semaines il a eu du malaise, des courbatures avec de la fièvre et une céphalalgie violente. Il avait en même temps un coryza intense avec sécrétion purulente. Dès le début le ganglion préauriculaire du côté gauche est devenu sensible à la pression et le malade a constaté de lui-même la tuméfaction du ganglion. Deux jours après le début des phénomènes généraux, le larmoiement augmente dans l'œil gauche et apparaît même à droite. Les paupières du côté gauche sont tuméfiées, agglutinées au réveil et la conjonctive du même côté est le siège d'une injection vive avec sécrétion catarrhale, la région du sac lacrymal est tuméfiée et très sensible à la pression. La coryza a disparu 4 jours après son début, tandis que la péricystite et la conjonctivite persistent avec la même intensité.

Le 18 octobre on constate une tuméfaction trés marquée au niveau de la partie interne de l'orbite gauche et l'on sent nettement de la fluctuation. Les téguments sont tendus et présentent une rougeur

érysipélateuse. Les paupières sont œdématiées. La conjonctive palpébrale et bulbaire présente une coloration rouge uniforme. L'injection est à la fois superficielle et profonde. On constate une sécrétion muco-purulente peu abondante dans le cul de sac inférieur. La cornée est un peu terne mais sans qu'il y ait d'ulcération ou d'érosion superficielles. L'iris est intact. Le ganglion préauriculaire est tuméfié, très sensible à la pression. Le malade se plaint de douleurs vives au niveau du sac lacrymal et du ganglion préauriculaire, ainsi que d'une sensation de cuisson et de corps étranger au niveau de l'œil.

On incise l'abcès péricystique et on fait l'incision du point lacrymal suivi du cathétérisme et d'injection de sublimé au 1/3000.

L'abcès ne communique pas avec le sac lacrymal.

On cautérise la conjonctive avec la solution de nitrate d'argent au 1/50°. Le cathétérisme et les injections sont répétés tous les deux jours, tandis que l'on pratique quotidiennement les cautérisations. La conjonctivite a complètement disparu le 25 octobre. Le 10 novembre, la poussée aiguë a pris fin, et il ne persiste plus qu'un peu de larmoiement. Le malade n'a pas été revu depuis lors.

Examen bactériologique.— La sécrétion conjonctivale renferme de nombreux leucocytes. On y trouve quelques chaînettes de streptocoques libres ou englobés dans les cellules.

L'ensemencement en strie sur gélose donne en 24 heures, à côté de petites colonies punctiformes grisâtres, quelques colonies blanchâtres formées par de fins cocci et des bacilles qui n'ont pas été étudiés. Les petites colonies sont formées par du streptocoque.

Dans le bouillon, il se forme, en 24 heures, un dépôt floconneux abondant, tandis que le liquide reste clair dans ses couches supérieures. Le dépôt est formé par de longues chaînettes prenant le Gram. Repiqué sur pomme de terre, ce streptocoque ne se développe pas. L'inoculation au lapin n'a pas été faite.

Le pus de l'abcès péricystique contient en très grande abondance des chaînettes de streptocoques. Ensemencé sur gélose, le streptocoque se développe à l'état de pureté.

Conjonctivite à pneumocoques

Au cours de mes recherches sur la bactériologie des conjonctivites, j'ai constaté dans quatre cas de conjonctivite légère la présence du pneumocoque dans la sécrétion conjonctivale.

Les auteurs qui se sont occupés des microbes de la conjonctive normale ou pathologique ne paraissent pas avoir rencontré cet agent pathogène. Je ne l'ai pas rencontré davantage dans la conjonctivite aiguë contagieuse ou dans la conjonctivite blennorrhagique à côté des microorganismes spécifiques.

Les quatre observations que je relaterai plus loin ont entr'elles de nombreux points de ressemblance. Sans nul doute les faits ne sont pas encore assez nombreux pour permettre de schématiser cette forme de conjonctive.

Dans les quatre cas, l'affection était monoculaire et l'œil sain n'a jamais été contagionné; les phénomènes inflammatoires étaient peu marqués; la sécrétion avait un aspect catarrhal. Enfin chez quatre de mes malades il existait une légère exsudation pseudo-membraneuse au niveau de la conjonctive palpébrale.

Ces caractères particuliers joints à la présence en très grande abondance du pneumocoque, m'ont conduit à créer ce nouveau type de conjonctivite aiguë dont je donnerai une description rapide.

Symptômes

L'affection débute d'emblée par l'agglutinement des paupières au réveil et une sécrétion catarrhale peu abondante d'autres fois, le premier signe constaté par les parents est le larmoiement. L'injection conjonctivale est souvent si minime que l'on néglige l'affection, d'autant plus que dans les quatre cas examinés elle était unilatérale.

Après quelques jours elle augmente sensiblement mais elle est toujours modérée. La conjonctive bulbaire est moins lésée que la conjonctive palpébrale. Celle-ci était toujours recouverte d'un exsudat très léger dans trois cas, un peu plus marqué dans le quatrième et donnant à la surface de la conjonctive un aspect opalin. Cet exsudat s'enlevait facilement en promenant un petit linge à sa surface et la conjonctive sous-jacente ne saignait pas après son ablation. Dans un cas il n'existe aucun vestige de pseudo-membrane. La sécrétion conjonctivale est relativement peu abondante ; elle forme à l'angle interne des paupières de petites concrétions jaunâtres analogues à celles de la conjonctivite aiguë. Dans ces quatre observations, il n'y a eu aucune complication cornéenne et les paupières ne participaient pas à la réaction inflammatoire.

Le ganglion préauriculaire n'était jamais engorgé. Il n'existait pas de troubles généraux et les enfants ne paraissaient guère affectés de leur conjonctivite.

La guérison a été obtenue très rapidement dans trois cas, un peu plus lentement dans le quatrième et cela avec les seules instillations quotidiennes de nitrate d'argent.

Anatomie pathologique. Bactériologie

Je n'ai pu faire de coupe de la conjonctive. Par contre, j'ai examiné attentivement la sécrétion conjonctivale et l'exsudat pseudo-membraneux.

La sécrétion conjonctivale renferme de nombreux leucocytes mono et polynucléaires ne présentant que peu de lésions dégénératives. Quelques-unes de ces cellules renferment un ou plusieurs diplocoques que l'on met nettement en évidence par la coloration de Gram. L'exsudat pseudo-membraneux est constitué par des leucocytes, quelques cellules épithéliales et des filaments de fibrine. On y retrouve des diplocoques et des chaînettes de diplocoques inclus ou non dans les cellules et présentant une capsule très nette (fig. 8 et 9).

Ce diplocoque contenu en assez grande abondance dans l'exsudat ou la sécrétion conjonctivale, donne sur gélose cette culture très caractéristique constituée par de fines gouttelettes transparentes. Dans le bouillon il détermine la formation d'un trouble uniforme peu intense. Par agitation le liquide présente un aspect moiré. Le microorganisme s'y développe sous forme de longues chaînettes. Ce diplocoque ne se développe pas dans la gélatine ou sur pomme de terre. Il tue la souris en 24 à 48 heures ; le sang du cœur, la pulpe des organes renferment en abondance un diplocoque nettement encapsulé et prenant le Gram. A tous ces caractères, on reconnaît facilement qu'il s'agit du pneumocoque de Talamon-Fraenkel.

Étiologie

Les quatre observations que je rapporte ont trait à des jeunes enfants. Le plus âgé a 2 ans 1/2 et chez le plus jeune l'affection s'est développée 6 jours après la naissance. Ces quatre enfants n'avaient eu aucune lésion antérieure de l'œil ou de la conjonctive et ils ne présentaient pas d'accidents généraux.

Le pneumocoque est-il bien la cause première de cette conjonctivite. Les raisons qui me permettent de supposer qu'il s'agit bien là d'une infection par le pneumocoque, c'est tout d'abord le nombre considérable de microorganismes, leur présence dans les phagocytes, l'absence d'autres microorganismes pathogènes, enfin le fait que le pneumocoque ne se trouve pas sur la conjonctive normale. On ne peut assimiler, même au point de vue clinique, cette forme de conjonctivite à la conjonctivite diphtéritique bénigne. L'absence de bacille diphtéritique, la rapide guérison obtenue par l'instillation de nitrate d'argent montrent qu'il s'agit là d'une forme de conjonctivite exsudative spéciale.

Chez aucun de ces enfants il n'existait de tumeur lacrymale, mais je ne puis affirmer que les voies lacrymales étaient intactes, n'en ayant pu faire l'épreuve.

Cette forme de conjonctivite aiguë ne semble pas contagieuse. L'œil sain n'a jamais été atteint et je n'ai pas observé de cas de contamination.

Observation XXVIII

Mademoiselle Vav..., 3 mois, nous a été présentée à la clinique du Dr Parinaud le 6 septembre 1893. Elle n'a eu

aucune affection oculaire à la naissance. L'affection actuelle a débuté il y a 4 jours par un peu de larmoiement. Depuis le début, les paupières ont été agglutinées le matin et la conjonctive un peu injectée. Elle n'a eu ni coryza, ni angine, ni aucun symptômes généraux. On constate actuellement une conjonctivite peu intense monoculaire, sans engorgement du ganglion préauriculaire. La conjonctive bulbaire est un peu injectée, mais en renversant la paupière inférieure, on constate à sa surface un léger exsudat grisâtre, à peine indiqué, s'enlevant facilement sans donner lieu à une hémorrhagie. La sécrétion muco-purulente est peu abondante. Le traitement consiste en cautérisations quotidiennes avec la solution de nitrate d'argent au 1/40e. La guérison est d'ailleurs obtenue après deux cautérisations et il ne persiste plus alors qu'un peu d'injection conjonctivale sans sécrétion.

Examen bactériologique. — L'examen sur lamelles montre après coloration par le bleu de méthylène des diplocoques isolés ou en chaînettes situés entre des leucocytes assez abondants uni ou polynucléaires et peu altérés. Ces diplocoques sont entourés d'une capsule non colorée. On en rencontre quelques-uns aussi dans le protoplasme des leucocytes. Ils prennent le Gram et ressemblent à des pneumocoques.

Cultures. — Un peu de la sécrétion conjonctivale recueillie avec une pipette est ensemencée en surface sur de la gélose, sur du sérum et dans le bouillon et placée à l'étuve à 35°. Le bouillon montre en 24 heures un trouble uniforme ; lorsqu'on l'agite, il prend un aspect moiré. La culture est formée par des chaînettes et des diplocoques prenant le Gram. Sur la gélose, comme sur le sérum, on constate après 48 heures seulement un piqueté très fin de colonies transparentes tout à fait semblables aux cultures sur gélose du pneumocoque. La culture sur gélose ne renferme qu'une seule colonie d'impureté formée par un coccus blanc, prenant le Gram et ne liquéfiant pas la gélatine. Avec la culture développée dans le tube du bouillon, on fait une plaque de gélatine pour s'assurer que le pneumocoque existe bien à l'état de pureté. Il ne se développe rien.

Inoculation. — Le 9 septembre on inocule 0,5cc de culture dans le bouillon de 24 heures faite par repiquage de la culture

sur gélose sous la peau d'une souris blanche. La mort survient en 24 heures. On constate des diplocoques nettement encapsulés dans le sang du cœur de la souris. On en trouve également dans le foie et la rate. L'ensemencement sur gélose du sang du cœur donne en 48 heures une culture caractéristique de pneumocoque.

Observation XXIX

M. Jac..., 8 jours. — L'enfant a été conduit à la clinique du Dr Parinaud le 20 septembre 1893. Il présente depuis deux jours un peu d'agglutinement des paupières le matin avec sécrétion peu abondante limitée à l'œil gauche. On constate un léger érythème du bord des paupières avec sécrétion jaunâtre en petite quantité. A la face interne de la paupière inférieure, on remarque une légère teinte opaline superficielle due à un exsudat pseudo-membraneux très léger. La conjonctive bulbaire est très légèrement injectée. Les paupières ne sont pas œdématiées. Les ganglions préauriculaires ne sont pas augmentés de volume. L'enfant n'a eu ni coryza, ni phénomènes généraux. Le traitement consiste en cautérisations quotidiennes avec la solution de nitrate d'argent au 1/40 et en lotions boriquées. Après trois cautérisations, l'inflammation conjonctivale et le larmoiement avaient complètement disparu.

Examen bactériologique. — La sécrétion conjonctivale étalée sur lamelles, séchée, puis colorée par le bleu de méthylène phéniqué, renferme de nombreux leucocytes mono et polynucléaires peu altérés. Entre ces leucocytes et quelquefois dans leur intérieur, on constate un assez grand nombre de diplocoques encapsulés et prenant le Gram.

Culture. — Ensemencée sur gélose, la sécrétion conjonctivale donne en 48 heures un piqueté grisâtre très fin, analogue aux cultures du pneumocoque. La culture est formée par des diplocoques et des chaînettes prenant le Gram.

Dans le *bouillon* on constate en 24 heures un trouble uniforme, avec aspect moiré par agitation du liquide. Il renferme des chaînettes assez longues et des diplocoques prenant le Gram.

Repiqué dans la gélatine, ce microorganisme ne végète pas.

Inoculation. — Le 23 septembre on injecte sous la peau d'une souris blanche 0,5cc d'une culture en bouillon de 24 heures. La souris meurt le lendemain et dans le sang du cœur, la rate et le foie, on constate des diplocoques présentant de belles capsules. Les cultures faites avec le sang du cœur ont donné sur gélose le petit piqueté fin, dans le bouillon le trouble uniforme avec aspect moiré qui caractérisent le pneumocoque.

Observation XXX

M. G. Guy..., 2 ans 1/2, vient le 15 novembre 1853 à la clinique du Dr Parinaud. Le début de l'affection actuelle remonte au 12 novembre 1853. Depuis ce jour l'œil droit a été injecté, les paupières ont été collées le matin et il existait un peu de larmoiement. L'affection a débuté sans cause apparente. L'enfant n'a pas eu de coryza, ni de troubles généraux. On constate une injection assez vive de la conjonctive bulbaire et palpébrale. Les paupières sont légèrement tuméfiées. On constate, en outre, sur la conjonctive tarsienne, une fausse membrane jaunâtre d'un cinquième de millimètre environ d'épaisseur, se détachant assez facilement lorsqu'on passe un linge à la surface de la paupière; si, au contraire, on veut la saisir avec des pinces, on ne réussit à lui enlever que de petits fragments. L'ablation de la fausse membrane ne provoque pas d'hémorrhagie. Il n'y a pas d'engorgement du ganglion préauriculaire.

Le traitement consiste en cautérisations quotidiennes avec la solution de nitrate d'argent au 1/40 et en lotions boriquées fréquentes.

Les premiers jours on constate peu de modification dans l'état de la conjonctive. L'affection reste localisée à l'œil droit. Le 20 novembre il se produit une amélioration évidente. La fausse membrane est moins épaisse, la sécrétion moins abondante, mais l'injection conjonctivale persiste.

A partir de ce jour l'affection marche progressivement vers la guérison.

Le 1er décembre il n'y a plus de traces de fausse-membrane mais il existe encore un peu de sécrétion et les paupières sont encore collées le matin au réveil.

Le 4 décembre on cesse le traitement, la guérison est complète.

Examen bactériologique. — Un peu de la sécrétion conjonctivale est étalée sur lamelles. On constate des leucocytes en assez grand nombre et quelques diplocoques. Une petite portion de la fausse-membrane écrasée entre deux lamelles se montre composée par des leucocytes enserrés dans des tractus fibrineux. Les cellules épithéliales ne sont pas rares dans cet exsudat. Comme micro-organisme on constate en très grande abondance un diplocoque formant des chaînettes assez longues. Par points il forme des amas compacts, une véritable colonie au milieu des éléments de la fausse-membrane. Ce diplocoque se colore par la méthode de Gram. On trouve en outre dans la fausse-membrane quelques bacilles isolés se colorant par le Gram.

Cultures. — Avec une petite partie de la fausse-membrane on ensemence en surface deux tubes de sérum de bœuf coagulé, afin de voir s'il n'existe pas de bacilles diphthéritiques. Après 24 heures de séjour à l'étude à 35°, on voit à la surface du sérum 4 petites colonies grisâtres d'un demi-millimètre de diamètre. Replacés à l'étuve, on constate le lendemain un petit piqueté grisâtre uniforme à la surface du sérum. Les colonies étalées de la veille ont à peine augmenté d'étendue. Elles sont constituées par des bacilles allongés souvent disposés par groupe de deux, à extrémités arrondie. Ces bacilles prennent le Gram. Ils se développent dans le bouillon en déterminant un trouble et un dépôt au fond du tube. Il liquéfie lentement la gélatine. Il n'est pas pathogène pour le cobaye. Il ne s'agit donc pas de bacilles diphthéritiques. Les autres colonies sont formées par des diplocoques et des chaînettes prenant le Gram.

Repiqué dans le bouillon, ce diplocoque y détermine un trouble uniforme avec aspect moiré par agitation du liquide sans dépôt après 24 heures. Il ne se développe pas dans la gélatine.

Inoculation — Un demi-centimètre cube de la culture en bouillon est inoculée sous la peau d'une *souris blanche*. La souris meurt en 18 heures. Le sang du cœur contient des diplocoques nettement encapsulés prenant le Gram. Ensemencé sur gélose, il se développe la culture caractéristique du pneunocoque.

Observation XXXI

Marthe Cré. . . ., 4 mois, est conduite à la clinique du Dr Parinaud, le 1er décembre 1893. L'enfant n'a pas eu d'ophthalmie à la naissance; elle n'a pas été atteinte de vulvo-vaginite. La mère a remarqué depuis 10 jours que les paupières de l'œil droit étaient collées chaque matin et qu'il existait pendant la journée un larmoiement assez marqué. Actuellement on constate un peu d'injection conjonctivale. La conjonctive tarsienne est recouverte d'un léger exsudat opalin pseudo-membraneux. La sécrétion est muco-purulente; elle est assez abondante et forme à l'angle interne des paupières de petites concrétions grisâtres. Cette conjonctivite est limitée à l'œil droit. Les paupières sont peu tuméfiées; les ganglions préauriculaires ne sont pas engorgés.

Le traitement institué est le même que dans les précédentes observations. La conjonctivite s'améliore assez rapidement et le 7 décembre on constate la guérison complète.

Examen bactériologique. — La sécrétion conjonctivale étalée sur lamelles, séchée et colorée par le bleu de méthylène, renferme de nombreux leucocytes peu altérés et des cellules épithéliales en assez grand nombre. On y trouve en outre un diplocoque très abondant entre les cellules se rencontrant aussi et même en très grand nombre dans le corps des leucocytes.

Ces diplocoques prennent le Gram.

Culture. — Ensemencée sur gélose, on constate après 48 heures de séjour à l'étuve à 35°, un fin piqueté formé de colonies identiques, transparentes, analogues aux colonies du pneumocoque. Elles sont formées par des diplocoques et des chaînettes prenant le Gram. Il n'existe pas de colonies d'autres micro-organismes.

Le bouillon ensemencé avec la sécrétion conjonctivale se trouble uniformément en 24 heures et montre, au microscope, de longues chaînettes prenant le Gram.

Ce diplocoque ne se développe pas dans la gélatine.

Inoculation. — On injecte sous la peau d'une souris blanche, un 1/2 c. c. de la culture de 24 heures en bouillon. La souris meurt en 20 heures. Le sang du cœur présente des pneumocoques encapsulés typiques. On en retrouve aussi facilement dans la pulpe du foie et de la rate. Les tubes ensemencés avec le sang du cœur donnent des cultures pures, abondantes et caractéristiques du pneumocoque.

Conclusions

1° La classification des conjonctivites aiguës doit se baser sur l'étiologie, car des conjonctivites de nature différente peuvent présenter des lésions anatomiques identiques.

2° Parmi les conjonctivites aiguës, la plus fréquente est la conjonctivite aiguë contagieuse. Cette conjonctivite identique à celle que Wecks a observée en Amérique, Koch et Kartulis en Egypte, est causée par un petit bacille fin, facile à reconnaître dans la sécrétion conjonctivale où il est très abondant. J'ai démontré par la culture pure de ce micro-organisme et par son inoculation qu'il était bien l'agent pathogène et spécifique de cette forme de conjonctivite. La conjonctivite aiguë contagieuse peut présenter de grandes variations dans son intensité depuis la conjonctivite légère qui lui a valu le nom de conjonctivite catarrhale jusqu'à la conjonctivite purulente la mieux caractérisée. Dans ces cas intenses, elle peut même s'accompagner de lésions cornéennes.

3° Le diagnostic de la nature blennorrhagique d'une conjonctivite par l'examen microscopique conserve toute sa valeur.

La conjonctivite leucorrhéique qu'on observe chez les petites filles atteintes de vulvo-vaginite est une conjonctivite blennorrhagique et l'on constate toujours le gonocoque dans la sécrétion conjonctivale et vulvaire. La conjonctivite blennorrhagique sans inoculation ne peut pas être dans tous les cas différenciée par l'absence du gonocoque dans la sécrétion

conjonctivale. Ce microorganisme peut apparaître sur la conjonctive sans qu'il y ait inoculation directe.

4° Il existe une conjonctivite bénigne due à la présence du pneumocoque. Cette affection se rencontre chez les jeunes enfants. Elle peut s'accompagner d'un léger exsudat pseudo-membraneux.

5° La conjonctivite lacrymale à streptocoques est une inflammation aiguë de la conjonctive toujours liée à l'existence d'une inflammation de même nature des voies lacrymales.

6° L'examen microscopique de la sécrétion conjonctivale permet dans tous ces cas de poser un diagnostic certain.

Deuxième Partie

RECHERCHES SUR L'ASEPSIE DANS LA CHIRURGIE OCULAIRE

Chapitre I

Les microbes de la Conjonctive à l'état normal

Comme toutes les cavités du corps communiquant largement avec l'extérieur, les culs-de-sac conjonctivaux renferment à l'état normal des micro-organismes d'espèces variées. Pour s'en assurer, il suffit de promener à la surface de la conjonctive une anse de platine préalablement flambée puis d'ensemencer dans un tube de gélatine ou de gélose. On voit, après quelques jours, se développer des colonies en nombre variable et d'aspect assez différent. Il est rare de rencontrer plus de 3 ou 4 colonies identiques. Si, au lieu de faire une culture, on examine directement la sécrétion conjonctivale recueillie avec l'anse de platine étalée sur une lamelle, puis colorée avec une des couleurs d'aniline, on n'arrive que très difficilement à reconnaître au microscope quelques rares cocci ou bacilles.

Cette expérience nous prouve déjà deux choses impor-

tantes : l'existence et la variété des espèces microbiennes dans les culs-de-sac conjonctivaux, d'autre part, le petit nombre de germes, contrairement à ce que l'on observe par exemple dans le nez, la bouche, etc. De cette conclusion, on peut prévoir déjà des déductions importanses pour la pathologie.

Je vais passer rapidement en revue les publications et auteurs qui ont étudié les microbes de la conjonctive à l'état normal. Je cite pour mémoire les recherches de Gifford, Gallenga, Petresco, Kouchersky, pour arriver de suite au travail de Fick (1).

C'est le premier travail où l'on trouve une étude un peu approfondie de la question.

Après un résumé des travaux de bactériologie relatif à la pathologie oculaire, il conclut qu'on a trop souvent considéré comme microorganisme spécifique de telle ou telle affection, des saprophytes inoffensifs ; c'est pour bien connaître ces saprophytes de la conjonctive qu'il a entrepris leur étude. Il est naturel de rencontrer des microorganismes dans les culs de sac conjonctivaux, puisque ceux-ci sont en rapport avec l'air et que les germes qui y sont suspendus peuvent se déposer à la surface de la conjonctive ; les germes peuvent d'ailleurs être apportés par les mains, par l'eau de toilette, par le mouchoir, etc.

Dans une première série de faits, Fick s'est borné à faire l'examen microscopique de la sécrétion conjonctivale de 49 yeux sains et de 36 malades ; 6 fois seulement dans les yeux sains, il ne trouve pas de micro-organisme, tandis qu'il en constate toujours dans les conjonctives enflammée.

Dans une deuxième série d'observations il a fait des

(1) Eugen Fick. Ueber microorganismen in conjunctivalsack. Wiesbaden, 1887.

cultures et des isolements des micro-organismes trouvés.

Il décrit ainsi 6 bacilles et 4 cocci qu'il a pu isoler de la conjonctive saine ou enflammée.

De ces 6 espèces de bacilles, deux seules déterminent une réaction pathogène lorsqu'on les inocule à la cornée du lapin. L'une d'entre elle n'a été trouvée que sur des conjonctives malades. Parmi les cocci, Fick a trouvé une fois le staphylococcus aureus sur la conjonctive saine ; il décrit en outre un coccus non liquéfiant et non pathogène, la sarcine lutea, et le streptococcus, ce dernier provenant d'une conjonctive enflammée.

Pour Fick, le bacille décrit sous le nom de « bacille du Xérosis » est un saprophyte de la conjonctive car il l'a retrouvé en dehors du xérosis.

Gombert (1) a publié, en 1889, « des recherches expérimentales sur les microbes des conjonctives à l'état normal ». Ce travail, très consciencieusement exécuté, est un des plus complets sur la question. Gombert recueillait sur des yeux normaux la sécrétion conjonctivale à l'aide d'une anse de platine puis il ensemençait un ou plusieurs tubes de gélatine qu'il coulait dans des boîtes de Petri. De cette manière il isolait les germes et pouvait les étudier à l'état de pureté en les repiquant. Voici ses conclusions : L'examen microscopique des larmes ou du mucus, les cultures démontrent qu'il y a peu de microbes à la surface des conjonctives normales. Les microbes qui arrivent sur l'œil, n'y séjournent pas. Ils n'ont guère le temps d'y proliférer. Le clignement des paupières constitue un balayage constant du globe oculaire et le cours des larmes opère un drainage continu des culs de sac, entraînant les microbes vers les cavités nasales. Le

(1) Gombert. Recherches expérimentales sur les microbes des conjonctives à l'état normal. Thèse Montpellier, 1889.

renouvellement des microbes de la conjonctive se fait par l'air, les doigts, le linge, l'eau, etc. Gombert n'admet pas qu'à l'état normal les microbes puissent venir des fosses nasales.

Les personnes qui habitent un même milieu ont habituellement les mêmes espèces microbiennes sur les conjonctives et à peu près dans les mêmes proportions. Chez un même individu, les microbes conjonctivaux varient suivant les époques de l'année.

Puisque les microbes des conjonctives sont ceux du milieu ambiant, on ne peut pas songer à les étudier tous. Mais parmi eux il en est qui se trouveront rarement et d'autres qui se trouveront au contraire presque toujours. Proportionnellement au petit nombre des microbes de l'œil, le nombre des espèces microbiennes est assez considérable. L'auteur considère, comme microbes normaux de la conjonctive, ceux qu'il a vus apparaître dans les ensemencements cinq à huit fois sur dix. Parmi les douze espèces qu'il a isolées, neuf sont inoffensives pour la cornée du lapin : ce sont celles que l'on rencontre le plus souvent et qui fournissent le plus de colonies. Trois espèces sont douées d'une action pathogène faible sur la cornée du lapin. Insérées entre les lames de la cornée, elles provoquent une infiltration blanchâtre avec vascularisation de la partie voisine de la conjonctive. Cette opacité dure deux à cinq jours puis se résorbe rapidement et en cinq à huit jours on ne voit plus de traces de l'inflammation. Quant aux microbes pyogènes, Gombert admet qu'on peut les rencontrer dans l'œil comme microbes accidentels, mais de l'exposé de ses recherches il paraît résulter qu'il ne les a pas observés.

Marthen (1) a isolé les microorganismes de la conjonctive

(1) Marthen. Expérimentelle Untersuchungen über Antisepsis bei Augenoperationen und die Bakteriologie des conjunctivalsackes. Beiträge zur Angenheilkunde, H. XII. 1893.

à l'aide des plaques de gélose. Ses résultats sont si différents de ceux que je viens de rapporter et de ceux que j'ai obtenus que je suspecte un peu la technique suivie. Il décrit seize espèces de coccus et deux espèces bacillaires. Il a rencontré quatre fois sur vingt-six cas le staphylococcus albus et une fois le staphylococcus aureus. Parmi les autres espèces, trois seulement déterminaient après inoculation à la cornée du lapin, des phénomènes inflammatoires légers disparaissant après quelques jours.

On voit déjà par le court résumé de ces recherches que les microbes dont l'action pathogène est bien connue, le staphylocoque blanc ou doré, ne se rencontrent qu'exceptionnellement sur la conjonctive saine. Est-on en droit de considérer comme pathogènes ces microbes qui, introduits par un traumatisme brutal entre les lames de la cornée du lapin, y déterminent une réaction inflammatoire faible et passagère ? Je ne le crois pas et je ne puis admettre qu'on soit autorisé à conclure qu'ils peuvent être la cause de complications septiques des plaies oculaires. C'est là en effet la question de beaucoup la plus importante à élucider et c'est de beaucoup la plus difficile.

Le problème serait facile si l'on possédait sur les infections oculaires postopératoires, des examens bactériologiques précis. Ces renseignements font presque totalement défaut. Les opérateurs n'ont pas cherché à se rendre compte par la bactériologie de la cause de leurs résultats malheureux et ils ont évité par dessus tout de les publier.

La littérature médicale est plus riche en cas de panophthalmies traumatiques ; ici on a constaté tantôt le streptocoque tantôt le staphylocoque doré, dans un cas le bacille pyocyanique. Mais ces cas ne sauraient éclairer la question, le microbe pathogène étant le plus souvent apporté et introduit

par l'éclat de fer, de bois, etc., qui provoque la plaie : on ne peut affirmer qu'il s'agisse là d'une infection d'origine conjonctivale.

De l'absence de faits précis, on s'est hâté de conclure à l'identité des modes et causes d'infection dans la chirurgie générale et dans la chirurgie oculaire. Le staphylococcus albus et aureus dont le rôle dans la suppuration était démontré par les recherches de Rosenbach, Ogston, Passet, etc., devint le redoutable ennemi de tout opérateur, celui contre lequel il fallait lutter à tout prix.

Les recherches de Gayet (1) paraissaient avoir démontré la présence, au moins fréquente, sur la conjonctive des staphylocoques et cela même après un lavage au sublimé au 1/6000e. Les accidents suppuratifs consécutifs à l'opération étaient attribués à la septicité de la conjonctive et depuis lors la plupart des opérateurs ont cherché à trouver un liquide antiseptique capable de débarrasser la muqueuse, de cet hôte dangereux. Il n'est pas d'ophthalmologiste qui n'ait préconisé tel ou tel composé et qui ne lui ait reconnu d'emblée toutes les propriétés demandées. Mon intention n'est pas de les énumérer et je tiens seulement à bien montrer l'importance que l'on a attribuée à l'état microbien de la conjonctive dans les complications des opérations oculaires.

Le travail de Gayet, qui a été pour beaucoup dans la vulgarisation de cette opinion, ne supporte guère une critique sérieuse. Il a vu des microcoques, qui, injectés dans l'œil du lapin, ont déterminé dans certains cas des accidents suppuratifs ; il en a conclu qu'il s'agissait du staphylocoque et que c'était le même agent pathogène qui, chez ses opérés, avait produit la panophthalmie.

(1) Gayet. Recherches expérimentales sur l'antisepsie et l'asepsie oculaires. Annales d'ophthalmologie, 1887.

Mais il ne nous donne aucun examen bactériologique précis de ces cas de panophthalmie.

On voit donc que les renseignements font totalement défaut et que jusqu'à présent, on ne peut se prononcer sur la cause de ces complications. D'autre part il est impossible d'assurer que l'agent pathogène vient de la conjonctive, car les précautions dans la stérilisation des instruments et des collyres ont été le plus souvent mal observés, soit que les procédés employés fussent insuffisants, soit qu'ils fussent mal exécutés.

Doit-on redouter une infection postopératoire due aux microbes du cul de sac conjonctival ?

Il me paraît impossible actuellement de répondre à la question ainsi posée. Par contre on peut se demander si les culs de sac conjonctivaux renferment à l'état normal les microbes pathogènes qui sont les agents habituels des complications septiques opératoires.

J'ai recherché si le staphylococcus albus, aureus, et le streptocoque, existent sur la conjonctive normale, puis je me suis efforcé de déterminer quelles étaient les conditions nécessaires à leur apparition. Ce sont ces recherches que j'exposerai tout en relatant ce que les travaux de ces dernières années ont fait connaître sur le rôle de ces microorganismes dans les infections opératoires. Je serai d'ailleurs fréquemment obligé d'avoir recours aux faits établis pour la chirurgie générale.

Chapitre II

Les microbes pyogènes dans leur rapport avec le sac conjonctival

Staphylocoques blancs et dorés

On rencontre assez fréquemment sur la conjonctive saine un coccus se colorant par la méthode de Gram, formant des colonies blanches sur la gélose et liquéfiant plus ou moins rapidement la gélatine. Ce coccus a une action pathogène très faible et même nulle. La plupart des auteurs l'ont assimilé au staphylococcus albus et lui ont supposé une action pathogène réelle sur l'organisme humain. Je ne saurai partager cette manière de voir et si ce coccus, non rare sur la conjonctive, très fréquent sur la peau, appartient réellement à l'espèce staphylocoque, il s'agit en tout cas d'une variété qui a passé à l'état saprophytique et dont on n'a pas à redouter les effets pathogènes. On sait d'ailleurs que le rôle du staphylocoque blanc dans les complications opératoires est très relatif.

Les recherches de Bossowsky, de Tavel, de Lanz et Flach, ont établi d'une manière indiscutable que dans les plaies opératoires infectées ce sont le staphylococcus aureus et le streptocoque que l'on trouve dans le plus grand nombre des cas, alors que le staphylococcus albus peut exister à la surface de la plaie sans que celle-ci

s'infecte. Il est donc absolument nécessaire d'établir une distinction entre ces deux agents pathogènes que l'on a trop souvent voulu confondre. Je ne veux pas nier, bien entendu, l'action pathogène du staphylocoque blanc dans certaines suppurations spontanées, je ne me place qu'au point de vue de l'infection d'une plaie opératoire.

Le *staphylocoque doré* a été rarement rencontré sur la conjonctive saine. Fick et Marthen l'ont trouvé une fois. Gombert ne l'a pas rencontré. Franke dit avoir trouvé 10 fois sur 115 cas examinés le staphylocoque blanc ou doré. Je n'ai jamais constaté sa présence sur une conjonctive saine; sur les conjonctives enflammées on le rencontre d'ailleurs assez rarement. Je ne l'ai jamais trouvé dans les nombreux cas de conjonctivites aiguës contagieuses, de conjonctivite blennorrhagique dont j'ai cultivé la sécrétion. Par contre on le rencontre presque toujours lorsqu'on ensemence la sécrétion conjonctivale de malades atteints de conjonctivite ou de kératite phlycténulaires, ainsi que chez des malades atteints d'orgeolet, de chalazions, ou de blépharites enflammés.

Le staphylococcus aureus est donc un hôte très rare de la conjonctive et au point de vue opératoire il est important de différer l'intervention chaque fois qu'une des affections que je viens de citer est en voie d'évolution.

Le streptocoque

Le streptocoque est le microbe dont la présence dans les complications septiques des plaies opératoires est la plus fréquente. C'est lui qui cause les accidents les plus redoutables, ceux dont l'évolution est la plus rapide. Il

est très probable que c'était à son développement qu'était due cette panophthalmie aiguë, survenant dans les 24 heures qui suivaient une opération de cataracte.

Je n'ai jamais trouvé le streptocoque sur la conjonctive saine. Gombert et Marthen ne l'ont pas rencontré, Fick l'a trouvé une fois, mais il s'agissait d'une conjonctivite chronique.

Pour m'assurer de sa présence ou de son absence sur une conjonctive, j'ai toujours eu soin d'ensemencer la sécrétion conjonctivale dans du bouillon neutre. Le streptocoque se développe très rapidement dans ce milieu, tandis qu'il se cultive très mal dans la gélatine. Il suffit après 24 heures d'étuve d'examiner le liquide, et si l'on constate des chaînettes il ne reste qu'à l'isoler sur gélose pour être assuré de sa présence.

Le streptocoque n'existe donc pas sur la conjonctive à l'état normal, mais on peut l'y rencontrer dans certaines conditions bien déterminées : dans la conjonctivite à streptocoques, dans la dacryocystite et la péricystite aiguë, enfin dans certaines conjonctivites pseudo-membraneuses où il accompagne la bacille diphthéritique.

Je laisse de côté pour l'instant le cas de conjonctivite à streptocoques ou de conjonctivite pseudo-membraneuse, qui sont par elles-mêmes des contre-indications absolues à toute intervention opératoire, et je m'arrêterai davantage à la péricystite et à la dacryocystite aiguë.

L'inflammation du sac lacrymal dilaté ou la lymphangite qui se produit autour du sac lacrymal et que M. Parinaud a décrit sous le nom de péricystite, constituent une complication aiguë au cours d'un rétrécissement des voies lacrymales.

Widmark a étudié le pus de la dacryocystite et il a toujours constaté la présence du streptocoque.

Dans 14 cas de dacryoscystite aiguë ou de péricystite que j'ai examinés au point de vue bactériologique, j'ai toujours constaté la présence du streptocoque à l'état de pureté. Ce streptocoque inoculé à l'oreille du lapin s'est montré dans la plupart des cas d'une virulence assez réduite dans quelques cas cependant son activité pathogène était très accusée.

Dans un bon nombre de ces cas il était facile par la culture de mettre en évidence la présence du streptocoque dans les culs-de-sac conjonctivaux. Ce microbe existait en petit nombre et l'examen microscopique ne parvenait pas à le décéler, contrairement à ce qui a lieu lorsqu'il existe de la conjonctivite à streptocoques. Tant que l'affection lacrymale aiguë n'est pas complètement guérie, on peut retrouver, d'une manière inconstante il est vrai, le streptocoque dans le cul-de-sac conjonctival et il peut persister pendant plusieurs semaines, ainsi que je m'en suis assuré chez un malade. C'est probablement à ce fait que tient l'opinion déjà très anciennement formulée du danger des complications opératoires lorsqu'il existe une affection des voies lacrymales. Je crois que cette crainte ne doit pas s'étendre à toutes les affections lacrymales.

La tumeur lacrymale non enflammée ne contient jamais de streptocoque. Lorsqu'on examine le pus d'une tumeur lacrymale on y trouve en abondance un petit bacille qui ne prend pas le Gram et qui ne se développe pas sur les milieux de culture ordinaires. Dans cinq cas dont j'ai fait l'examen, les cultures ne m'ont donné que quelques rares colonies de microorganismes semblables à ceux de la conjonctive et non pathogènes. Dès que survient une

poussée aiguë, on voit apparaître le streptocoque dans la sécrétion de la tumeur lacrymale.

Ce sont ces cas qui constituent un danger dans les opérations oculaires et il sera souvent très long de débarrasser complètement les voies lacrymales rétrécies et enflammées de cet hôte redoutable. La preuve n'est pas fournie seulement par l'examen bactériologique ; les poussées répétées de dacryocystite ou de péricystite chez un même malade en donnent une démonstration aussi évidente.

Chez les malades affectés de rétrécissement simple des voies lacrymales avec ou sans tumeur lacrymale, il sera préférable de rétablir la perméabilité du canal nasal avant d'intervenir. Mais s'ils ont été atteints de péricystite ou de dacryocystite aiguë, il deviendra nécessaire de prolonger le traitement, de répéter fréquemment les injections dans les voies lacrymales et d'engager les malades à se faire des lavages quotidiens des fosses nasales avec le siphon de Weber. Pour s'assurer de l'absence complète du streptocoque au niveau de la conjonctive, on pourra recourir à l'ensemencement du liquide conjonctival dans le bouillon. Cet examen sera répété à plusieurs reprises et s'il donne un résultat négatif au point de vue du streptocoque seul, on pourra sans crainte procéder à l'opération.

Le streptocoque qui existe à l'état normal et d'une manière presque constante dans les fosses nasales et dans la bouche, peut donc, dans certaines conditions, remonter dans le sac conjonctival, mais cette ascension ne se produit jamais lorsque les voies lacrymales sont saines et perméables. Elle ne se produit pas non plus fatalement dans tous les cas de rétrécissement du canal nasal avec ou sans dilatation du sac. Sa présence est toujours liée au début à l'existence de poussées inflammatoires aiguës, parfois très peu accusées et caractérisées uniquement par

une légère sensibilité du sac à la pression ; d'autres fois beaucoup plus nettes et plus marquées. Je n'ai d'ailleurs pas à insister sur les signes de la péricystite ou de la dacryocystite, je tenais seulement à établir l'importance de ces faits au point de vue opératoire.

On voit donc qu'en se plaçant en dehors des conditions que je viens de signaler, l'opérateur a bien peu de chances de rencontrer sur la conjonctive les microorganismes dont il redoute avant tout la présence.

D'ailleurs, bien qu'il ne soit pas établi que les microorganismes d'une conjonctive saine puissent jouer un rôle pathogène, il est rationnel de chercher à débarrasser les culs-de-sac de leurs hôtes et d'opérer sur une surface privée de germes. Est-il possible de réaliser l'asepsie conjonctivale? Sous la direction de M. Parinaud, j'ai cherché après bien d'autres la solution de cette question ; avant d'aborder en lui-même le problème de l'asepsie conjonctivale, je tiens à donner en détail la technique suivie dans ces recherches, c'est-à-dire les procédés employés pour la stérilisation des instruments, des collyres et des objets de pansement. J'exposerai ensuite le résultat de ces essais.

Chapitre III

Asepsie des instruments, collyres et pansements

Sans négliger le côté pratique de la question, j'ai cherché avant tout à obtenir une stérilisation rigoureuse et parfaite de tout ce qui est mis en contact avec la plaie oculaire.

L'application de la méthode antiseptique à la chirurgie oculaire présente de sérieux inconvénients. D'une part, les instruments immergés dans les solutions antiseptiques ne peuvent être utilisés sans être essuyés, car les gouttelettes du liquide employé (acide phénique ou ses analogues), irritent violemment la muqueuse conjonctivale ou la cornée. D'autre part, le lavage de la conjonctive avec les solutions antiseptiques ordinaires n'est pas possible ; pour ne pas les rendre irritantes, il faut étendre considérablement ces solutions au point qu'on les rend inactives.

Dans le domaine de la chirurgie générale on tend de plus en plus à remplacer la méthode antiseptique par la méthode aseptique. C'est ainsi que pour la stérilisation des instruments on remplace l'immersion simple dans un liquide antiseptique, par l'ébullition dans l'eau additionnée ou non de carbonate de soude, par le chauffage dans un bain d'huile ou de glycérine, dans la vapeur d'eau surchauffée, ou enfin par le flambage dans l'air chaud à 180° ; en d'autres termes on remplace dans la stérilisation l'action des désinfectants

chimiques par l'action beaucoup plus sûre et plus rapide de la chaleur.

Les recherches expérimentales ont démontré que la plupart des micro-organismes pathogènes étaient détruits par une ébullition de 10 minutes dans l'eau simple. Seuls les microbes pourvus de spores peuvent résister à cette ébullition. Mais ces spores sont sûrement tués par un séjour de 10 minutes dans la vapeur d'eau chauffée à 115° ou dans l'air chaud au-dessus de 160°.

Au point de vue pratique, l'ébullition simple rend de très grands services. L'addition de carbonate de soude a pour effet d'élever un peu la température d'ébullition de l'eau, de rendre la stérilisation plus parfaite et en outre de détériorer moins les instruments. Ce procédé peut être appliqué pour la stérilisation de la plupart des instruments employés en chirurgie oculaire, mais il ne saurait être utilisé pour les instruments tranchants, tels que le couteau à cataracte, par exemple, car il les émousse, en oxyde les faces et les rend presque inutilisables.

Le bain d'huile ou de glycérine a l'inconvénient de nécessiter l'essuyage des instruments. Il est évident que l'essuyage doit se faire avec un linge stérilisé, ce qui complique beaucoup le procédé.

La chaleur sèche ne présente aucun de ces inconvénients et elle offre en outre des garanties de stérilisation absolues. C'est ce procédé de stérilisation que l'on utilise depuis plusieurs années dans le service de M. le Pr Terrier, et qui donne d'excellents résultats.

Les instruments doivent avoir des manches métalliques. Pour les flamber on les dispose dans une boîte métallique sur du coton ordinaire. On peut aussi utiliser les boîtes nickelées construites par Luer et dans lesquelles les instruments

fixés sur un chevalet peuvent être transportés sans inconvénient. On enveloppe la boîte dans une feuille de papier à filtrer qui empêche les poussières de pénétrer par les rainures et ont le léger jaunissement indique que la température de 180° a bien été atteinte. La boîte est placée dans un four à flamber (étuve du Dr Poupinel par exemple). La température intérieure doit atteindre 170° ou 180° et la durée de l'opération ne doit pas être inférieure à vingt minutes.

On obtient ainsi des instruments dont la stérilisation est absolue, et dont la pointe et le tranchant ne sont nullement altérés. M. Parinaud a pu se servir plusieurs fois de suite du même couteau à cataracte stérilisé de cette manière, sans le faire repasser. Enfin l'instrument est sec, et le métal n'est pas modifié.

C'est ce procédé de stérilisation par la chaleur sèche à 180° qui me paraît le plus simple et le plus pratique. Il nécessite seulement l'emploi d'une étuve à air sec et demande un peu plus de temps que l'ébullition. Mais il est facile de stériliser plusieurs boîtes simultanément et de les conserver aussi longtemps qu'on le veut avant de s'en servir. Le fonctionnement de l'étuve ne demande qu'un peu de surveillance et il est assez simple pour que n'importe quelle personne puisse s'en charger.

Mais la stérilisation des instruments ne constitue qu'une partie très importante, il est vrai, du problème de l'asepsie dans la chirurgie oculaire. Il ne faut pas oublier que les collyres et les liquides qui seront appliqués sur la conjonctive avant ou au cours de l'opération, ainsi que le pansement, doivent être privés de germes.

Pour les collyres, Sattler a proposé de les additionner d'une petite quantité de sublimé ou d'un autre antiseptique de manière à les rendre stériles. Mais le sublimé se com-

bine avec les alcaloïdes en déterminant des précipités et les autres antiseptiques irritent la conjonctive. Il est plus simple de se servir de collyres stérilisés par la chaleur, soit qu'on les fasse bouillir au bain-marie dans le flacon qui les contient, soit qu'on les stérilise par la vapeur d'eau surchauffée à 115°. Pour cela il suffit de les placer dans un autoclave de Chamberland et d'élever la température jusqu'à ce que le manomètre marque 115°. Le compte-goutte qui servira à instiller le collyre doit naturellement aussi être stérilisé. On peut s'en passer en se servant de flacons compte-goutte et en stérilisant les collyres dans les flacons à l'autoclave.

Mais le bec du flacon est bien vite contaminé par le contact des doigts ou par les poussières qui s'y déposent. Pour remédier à ces inconvénients, j'ai fait construire un petit ballon qui est une réduction du ballon distributeur employé couramment en bactériologie pour la répartition de liquides stériles. Ce ballon consiste dans une ampoule de verre, à fond plat, dont la capacité est de 30 à 60 c. c. présentant deux tubulures ; l'une, supérieure et médiane légèrement inclinée, présente un étranglement et est fermée à l'aide d'une petite bourre de coton ; l'autre, latérale, s'élève verticalement puis se recourbe en U et se termine par une extrémité effilée. Pour remplir le ballon on plonge la tubulure latérale dans le liquide et on aspire par la tubulure supérieure. Le ballon est placé à l'autoclave et stérilisé dans la vapeur d'eau à 115°. Pour faire couler le liquide hors du flacon, il suffit de l'incliner et l'écoulement se fait goutte à goutte. En redressant le ballon on peut, en soufflant par la tubulure supérieure, faire sortir la petite quantité de liquide qui reste dans la tubulure latérale : on passe deux ou trois fois dans la flamme l'extrémité effilée.

Il n'est pas nécessaire de la fermer à la lampe, pour que le liquide se conserve stérile dans le flacon. J'en ai fait l'épreuve avec un collyre de cocaïne conservé pendant plus de trois mois dans un de ces petits ballons. Une goutte du collyre ensemencée dans du bouillon et sur gélose ne donna aucune culture. Notons en passant que la température de 115° n'altère en aucune façon les alcaloïdes (cocaïne, atropine, ésérine, pilocarpine) usités en ophthalmologie.

Quant aux liquides employés pour le lavage de la conjonctive, je les répartis dans des ballons de 300 c. c. de capacité. Ces ballons sont fermés par un bouchon de liège ou de caoutchouc traversé par deux tubes dont l'un descend jusqu'au fond du vase et se recourbe à sa sortie pour se terminer par une extrémité effilée tandis que l'autre ne descend qu'à 1 ctm. au dessous du bouchon, se recourbe à sa sortie et présente une petite bourre de coton dans sa cavité. C'est en un mot un flacon-pissette que l'on stérilise à l'autoclave avec les collyres. Il suffit de souffler par le tube le plus court pour que le liquide sort en jet assez fort par l'extrémité effilée.

Cette disposition rend inutile l'emploi de seringues ou poires en caoutchouc, simplifie par conséquent l'appareil instrumental et diminue les chances de contamination.

Le pansement consiste en rondelles de toile ou de lint que je dispose dans des boîtes plates (boîtes en nickel ou boîtes en verre, les boîtes de Petri employées en bactériologie sont très pratiques). Le tout est stérilisé à l'autoclave. Le coton peut être stérilisé de la même manière. Quant aux bandes, c'est une précaution absolument inutile.

Il est aisé, comme on le voit, à l'aide de l'étuve sèche et de l'autoclave, de réaliser pour tout ce qui servira à l'opération une asepsie parfaite, une stérilisation de laboratoire.

Il reste à considérer l'opérateur et l'opéré.

On sait toute l'importance que présente la désinfection des mains dans la chirurgie générale. Elle est là d'une nécessité absolue, car à chaque instant la main qui opère est en contact avec la plaie. Dans la chirurgie oculaire, au contraire, elle est loin d'être indispensable, puisque les instruments seuls touchent le champ opératoire, à la condition, bien entendu, que le chirurgien ne promène pas ses doigts sur les parties des instruments qui entrent en contact avec l'œil ou la conjonctive. Elle est néanmoins nécessaire pour l'aide qui pratique le lavage des paupières et des culs-de-sac. Un brossage soigné et prolongé de la main et des doigts, suivi de l'immersion dans la solution de sublimé au millième, est parfaitement suffisante.

La désinfection des paupières et de la conjonctive de l'œil à opérer se fait immédiatement avant l'opération.

L'œil n'a subi aucune préparation antérieure s'il ne présente aucun phénomène pathologique.

J'ai déjà discuté la conduite à suivre lorsqu'il existe des lésions de la conjonctive ou des voies lacrymales. Pour le moment, je suppose une intervention chez un malade ne présentant aucune affection superficielle.

Chapitre IV

Désinfection de la conjonctive

La désinfection consiste tout d'abord dans un savonnage complet des paupières, de la base du nez et de la joue. Ce savonnage s'effectue avec du savon ordinaire et un tampon de coton hydrophile inclus dans de la tarlatane et stérilisé à l'autoclave. Ces tampons, qui ont complètement remplacé les éponges dans le service de M. le professeur Terrier, sont peu coûteux et très pratiques. Le savon est enlevé à l'aide d'un tampon exprimé, puis on lave toute la région avec du sublimé au millième. On instille quelques gouttes de cocaïne ; le bord des paupières est frotté avec un tampon humide puis on passe au lavage de la conjonctive. Celui-ci se pratique avec une solution salée additionnée de sulfate de soude (20 grammes par litre) qui dissout la mucine.

On peut aussi se servir de la solution physiologique (6 grammes de chlorure de sodium pour un litre d'eau).

En écartant les paupières et en invitant le malade à regarder en haut, en bas ou en dehors, on dirige le jet du liquide dans les différentes parties des culs-de-sac et on fait couler 150 à 200 cc. d'eau. Le liquide aura été chauffé entre 30 et 40°.

L'œil est prêt à être opéré.

Pour l'opération les instruments peuvent être pris directement dans la boîte dans laquelle ils ont été stérilisés.

Il est plus commode cependant de les disposer sur un plateau que l'on aura recouvert d'une compresse stérilisée à l'autoclave. Il est absolument inutile de les immerger dans un liquide, car il est démontré que l'air ne joue qu'un rôle tout à fait secondaire dans la transmission des germes pathogènes et qu'en pratique on peut le négliger complètement. Une fois l'opération faite, on applique sur l'œil une rondelle de lint, un peu de coton et le pansement est maintenu par une bande de toile.

Tel est le procédé qui a été suivi par M. Parinaud dans les recherches que j'ai faites sur l'asepsie oculaire. J'ai comparé les résultats obtenus avec ceux que donnent l'emploi de solutions de sublimé étendues (au 1/2000 et 1/4000) pour le lavage de la conjonctive, l'emploi de salol ou d'iodoforme en poudre déposé sur la conjonctive après l'opération.

Je dirai de suite que la méthode aseptique pure a donné d'excellents résultats et que je n'ai pas constaté de phénomènes d'infection, même légers, dans les opérations où l'on a procédé de la manière sus-indiquée.

Au point de vue pratique, la question me paraît donc résolue, mais il est intéressant de se rendre compte de ce que l'on fait et de savoir si l'on a obtenu l'asepsie conjonctivale?

Chapitre V

Appréciation bactériologique des résultats

Pour être renseigné sur ce point, voici comment j'ai procédé :

Avant tout lavage on recueille la sécrétion conjonctivale par un des procédés que je décrirai plus loin. On ensemence avec elle un tube de gélatine que l'on coule dans une boîte de Petri. La même opération est répétée une fois la toilette achevée avant que l'opération commence. Enfin, vingt-quatre ou quarante-huit heures après, au moment du premier pansement, on fait une troisième plaque de gélatine. La comparaison de ces trois plaques doit nous donner la mesure de l'effet immédiat et éloigné du lavage conjonctival.

L'opération conduite régulièrement, aucun microbe n'a été apporté par les instruments, les collyres ou les liquides de lavage.

Les seuls micro-organismes que l'on peut rencontrer proviennent de l'air ou représentent ceux que le lavage n'a pas entraînés. Dans ces conditions, le résultat des cultures a été assez surprenant. Avant l'opération, le nombre des colonies était assez restreint, de 10 à 20 ou à 30. Immédiatement après l'opération, les colonies étaient encore moins abondantes ; dans certains cas, il n'en existait pas ou leur nombre ne dépassait pas 3 ou 5. Au

premier pansement on obtenait toujours un nombre considérable de colonies oscillant entre 200 et 500.

A première vue et au point de vue de la bactériologie pure, ce résultat inattendu paraît un peu décourageant, mais il est nécessaire d'analyser ce qui se passe et de se rendre compte de l'effet obtenu par le lavage. En un mot, il ne suffit pas d'établir une comparaison de quantité, mais aussi de qualité. S'agit-il d'espèces microbiennes différentes, ces microbes sont-ils pathogènes ? Quelle est la cause de leur prolifération ? Telles sont les questions que j'ai cherché à résoudre.

Avant d'exposer ces recherches, il est indispensable d'indiquer la technique suivie et de discuter la valeur des résultats.

Pour recueillir les microbes de la conjonctive, le procédé le plus fréquemment employé consiste à promener sur la muqueuse une anse de platine introduite dans le cul de sac conjonctival puis à l'ensemencer dans un milieu nutritif, gélatine ou gélose permettant d'isoler les colonies.

Mais l'anse de platine ne recueille qu'une partie des micro-organismes et il arrive souvent que les ensemencements faits de cette manière demeurent stériles.

Après avoir essayé de recueillir les microbes conjonctivaux sur une petite bourre de papier mousseline stérilisée et promenée dans le cul de sac à l'aide d'une pince flambée, j'ai renoncé à ce procédé ; les colonies obtenues sont beaucoup plus nombreuses mais une partie d'entre elles restent fixées au papier et l'isolement en est difficile.

Je préfère opérer de la manière suivante : on aspire une petite quantité de gélatine liquéfiée dans une pipette stérilisée, on la laisse couler à la surface de la conjonctive en faisant bailler légèrement le cul de sac de manière

à ce que le liquide y pénètre. Avec l'anse de platine on touche légèrement la surface de la conjonctive et des culs de sac de manière à entraîner les micro-organismes dans la gélatine. Après quelques secondes on aspire la gélatine rassemblée dans le cul de sac inférieur avec la même pipette et on la répartit aussitôt dans un ou deux tubes de gélatine ou de gélose que l'on coule ensuite dans des boîtes de Pétri.

Le nombre des colonies obtenues par ce procédé est un peu plus considérable que par les précédents. Ce nombre ne dépasse cependant jamais 20 à 30 pour la conjonctive normale.

On répète la même opération après le lavage des paupières et l'irrigation de la conjonctive.

Au premier pansement, 24 ou 48 heures après l'opération, s'il existe un peu de sécrétion, on l'aspire tout d'abord à l'aide d'une pipette, dans le cul de sac inférieur. On l'ensemence dans un ou deux tubes pour les répartir ensuite dans deux boîtes de Petri, puis on répand un peu de gélatine à la surface de la conjonctive et, avec celle-ci, on ensemence une troisième boîte.

Le choix du milieu de culture qui doit servir à isoler les colonies n'est pas indifférent. La gélatine présente de grands avantages : répartition plus facile à cause de sa liquéfaction à une température peu élevée ; phénomènes de liquéfaction permettant de différencier certaines colonies, etc. Mais la température de culture ne peut dépasser 22°. Il en résulte qu'un certain nombre de micro-organismes se développent mal ou même ne donnent lieu à aucune culture.

Sur la gélose, au contraire, le développement de la plupart des micro-organismes se fait d'une manière plus

régulière et plus rapide, mais ce milieu a l'inconvénient de faire prise au voisinage de 40° et sa répartition dans les boîtes de Petri est plus compliquée.

Pour l'examen des microbes de la conjonctive avant lavage, je n'ai utilisé que les plaques de gélatine. J'ai eu recours à ce milieu pour l'examen de la conjonctive après lavage et au premier pansement, mais j'ai eu soin de faire simultanément une plaque de gélose.

Le nombre des colonies trouvées sur la conjonctive normale (je n'ai eu affaire dans les cas examinés qu'à des conjonctives saines, sans traces d'injection), a oscillé entre 5 et 40. Les espèces représentées dans ces colonies sont en général assez nombreuses.

On y rencontre en général quatre ou cinq espèces différentes, des bacilles, des microcoques liquéfiant ou non et des sarcines. Je n'ai pas fait l'étude bactériologique détaillée de chacune de ces espèces, je me suis borné à baser leur différenciation sur les caractères de liquéfaction de la gélatine, sur les caractères microscopiques des colonies et sur l'aspect morphologique (bacille, cocci, sarcines) enfin sur la manière dont ils se comportent avec la méthode de Gram. Au point de vue de la pluralité des espèces contenues dans les culs de sac conjonctivaux les résultats que j'ai obtenus concordent parfaitement avec ceux de Gombert qui, dans une série d'examens pratiqués à différentes périodes de l'année sur sa conjonctive ou celles d'autres personnes, a trouvé d'une manière générale de six à neuf espèces microbiennes, simultanément sur la même muqueuse.

Immédiatement après l'opération, le nombre des micro-organismes est très restreint. Il se limite à quelques unités appartenant en général à une ou deux espèces différentes, au

plus. Ce résultat prouve que l'opération a été conduite aseptiquement ; on ne saurait incriminer l'action d'un liquide antiseptique entravant la culture puisqu'il n'en a pas été fait usage soit pour le lavage soit au cours de l'opération

Lorsqu'on enlève le bandeau après 24 ou 48 heures, on ne constate pas en général d'agglutinement des paupières et l'injection conjonctivale est très minime. Si l'on fait une lamelle avec la sécrétion conjonctivale et qu'on l'examine après coloration, on constate un nombre assez grand de cocci et quelques leucocytes ne renfermant aucun micro-organisme.

Les plaques de gélatine faites suivant le procédé indiqué donnent, contrairement aux précédentes, un chiffre très élevé de colonies. On peut en compter de 200 à 500 ou plus. Mais, que l'on ait recours à l'examen microscopique des colonies ou que l'on en fasse des cultures sur différents milieux, on reconnaît aisément qu'il s'agit de colonies d'une même espèce. Cette espèce est le plus souvent seule représentée, et c'est tout au plus si l'on rencontre dans certains cas une ou deux colonies différentes.

Parmi ces espèces microbiennes que l'on rencontre vingt-quatre heures après l'opération, l'une d'elles m'a particulièrement frappé par sa constance ; sept fois sur les douze cas que j'ai examinés c'était elle qui formait la presque totalité des colonies.

A 22° les colonies apparaissent dans les plaques de gélatine vers le troisième jour, sous la forme de petits points blanchâtres arrondis siégeant dans l'épaisseur du milieu ou de disques grisâtres arrondis de 1 millimètre de diamètre au plus à la surface. Examinées à un faible grossissement les colonies profondes forment des disques de coloration brunâtre à contours nets et à contenu uniforme. Les colonies superficielles présentent des bords nets et le centre est un peu

plus foncé que la périphérie. Ces colonies ne liquéfient pas la gélatine. En les ensemençant sur gélose en strie, on voit se développer en vingt-quatre heures un piqueté grisâtre formé de colonies arrondies très peu apparentes, qui font à peine saillie. La culture en bouillon se caractérise par un trouble uniforme du milieu qui, par agitation, prend un aspect moiré. Le dépôt formé dans le fond du tube est très peu abondant. Sur la pomme de terre le développement est peu marqué ; il se forme un enduit qui donne à la surface l'aspect humide, mais qui ne devient jamais saillant.

Au point de vue morphologique il s'agit d'un coccus immobile se colorant facilement et prenant le Gram.

Ce coccus n'est pas pathogène pour le lapin. Injecté à dose massive (5 centig. de culture de vingt-quatre heures en bouillon) dans la veine auriculaire du lapin, il ne provoque aucun accident.

L'inoculation cornéenne ne provoque pas de réaction. L'injection d'une culture en bouillon dans la chambre antérieure après kératotomie n'a pas déterminé de phénomènes inflammatoires.

J'ai rencontré dans quelques cas aussi une espèce de coccus qui ne diffère de celle que je viens de décrire que par la liquéfaction lente et très faible qu'elle produit dans la gélatine. Cette espèce est également inoffensive.

Dans un cas, les colonies étaient formées par un coccus présentant tous les caractères du coccus epidermitis liquefaciens.

J'ai étudié aussi au point de vue de leur action pathogène les autres microbes qui peuvent accompagner ce coccus, et dont le nombre des colonies ne dépasse pas 2 ou 3. Sans relater leurs caractères morphologiques ou leur aspect dans les cultures, je dirai seulement que je

n'en ai pas rencontré de pathogènes au moins pour l'œil du lapin. Je n'ai pas trouvé non plus de microorganismes pyogènes (saphylocoque blanc ou doré, streptocoque, etc.).

La conclusion qui se dégage de ces expériences, c'est que le but que l'on se propose est atteint, c'est-à-dire que l'on est parvenu à écarter de la plaie les micro-organismes pathogènes, mais que la réalisation de l'asepsie conjonctivale complète n'a pas été obtenue.

— Je vais examiner maintenant les résultats obtenus par l'emploi des antiseptiques sur la conjonctive.

Dans un certain nombre de cas d'extraction de cataracte, M. Parinaud a remplacé la solution salée par le sublimé au 1/2000 ou au 1/5000. Il a été procédé de la même manière pour l'examen des micro-organismes contenus dans le sac conjonctival, avant l'opération, puis au premier pansement. Les résultats ont été identiques, 24 heures après l'opération, le sac conjonctival renfermait un nombre de microbes allant de deux cents à quatre cents ou plus, presque toutes les colonies étaient formées par la même espèce microbienne.

Le sublimé ne donne donc pas de résultats supérieurs à l'eau salée. Il présente quelques inconvénients, notamment l'irritation qu'il détermine et qui provoque toujours une sensation de cuisson quelque temps après l'opération. La sécrétion conjonctivale est, en outre, beaucoup plus abondante.

L'introduction d'une poudre antiseptique entre les paupières ne produit pas de meilleurs résultats, au contraire. Je ne veux pas pour cela méconnaître les bons effets de l'iodoforme dans certains cas, mais au point de vue de l'asepsie obtenue, le salol et l'iodoforme ont pour résultat d'ajouter d'autres espèces microbiennnes et de ne pas

empêcher le développement de celles que le lavage aseptique ou antiseptique ne parvient pas à enlever.

Il n'a pas été fait d'expériences avec les autres liquides antiseptiques, car il est nettement établi qu'au point de vue antiseptique le sublimé a l'action la plus énergique.

On voit donc que l'emploi des lavages aseptiques ou antiseptiques donne les mêmes résultats : que dans le plus grand nombre des cas l'asepsie parfaite n'est pas réalisée, que le nombre des microorganismes trouvés au premier pansement est toujours beaucoup plus considérable qu'avant l'opération, qu'il ne s'agit pas d'espèces multiples mais du développement prépondérant d'une espèce. Cette espèce, ainsi que celles qui l'accompagnent parfois, et toujours en petit nombre, n'ont aucune action pathogène.

Quelle est la cause de cette prolifération microbienne ? Il est assez facile de résoudre cette question en comparant les conditions normales des culs de sac conjonctivaux avec celles où ils se trouvent après une opération chirurgicale. Le clignement des paupières, l'écoulement continu des larmes, réalisent les conditions mécaniques les plus défavorables pour le développement des microorganismes. Il faut ajouter à cela que la sécrétion lacrymale contient fort peu de matières albuminoïdes et constitue par conséquent un très mauvais milieu de culture. Il me paraît absolument inutile d'invoquer un prétendu pouvoir bactéricide des larmes. On sait d'ailleurs ce qu'il faut penser du pouvoir bactéricide des humeurs en général et je ne crois pas nécessaire d'insister sur ce point, Lorsqu'on fait l'occlusion de l'œil, ces conditions se trouvent modifiées. Le clignement ne se fait plus, la compression empêche ou gêne l'écoulement des larmes par les points lacrymaux et la sécrétion lacrymale perd son prétendu pouvoir bac-

téricide, puisque les micro-organismes s'y développent.

Il est aisé de s'assurer que cette prolifération microbienne est liée à la suppression des conditions mécaniques d'écoulement du liquide lacrymal. J'ai examiné à différentes reprises la sécrétion de l'œil non opéré et maintenu sous le pansement. Lorsque la compression est assez forte pour empêcher les mouvements des paupières et l'écoulement par les points lacrymaux, on constate presque toujours une prolifération microbienne; celle-ci est en général plus marquée que du côté opéré, ce qui peut servir de preuve à l'efficacité du lavage. Mes recherches m'ont donné des résultats analogues à ceux de Marthen. Je me hâte de dire que ces résultals n'ont rien d'absolu, qu'ils varient d'un individu à un autre dans une large mesure et qu'on ne saurait en cette matière formuler une loi applicable à tous les cas. Il est très difficile de réaliser dans tous les cas une compression identique; en outre, certaines conjonctives sont particulièrement sensibles à l'action du bandeau et l'on ne peut jusqu'à présent le prévoir, ni l'expliquer. On peut dire cependant d'une manière générale que le bandeau a pour effet de favoriser la prolifération microbienne dans les culs de sac. Il ne faut pas se hâter de conclure qu'il est absolument nuisible dans tous les cas. Je le crois très nuisible dans les cas de conjonctivite, d'ulcères cornéens, lorsqu'on ne prend pas soin, avant de l'appliquer, de faire un lavage prolongé de la conjonctive et des culs de sac. Après les opérations il a sa raison d'être, puisqu'il immobilise l'œil et empêche la contamination par les doigts ou les linges, beaucoup plus redoutable que celle qui pourrait se faire par l'air ou les poussières. J'ai démontré en outre que les

microbes dont il favorisait le développement après lavage, n'étaient pas pathogènes.

Voici un fait qui me parait très démonstratif et qui montre bien l'influence du clignement sur le développement des microorganismes dans les culs de sac.

Il s'agit d'une malade dont les deux yeux atteints de cataracte sénile ont été opérés successivement. Les voies lacrymales et la conjonctive étaient en parfait état des deux côtés.

Mlle Lel.. , 60 ans. Le 19 octobre on recueille les microbes de la conjonctive de l'œil gauche par le procédé décrit et l'on fait une plaque de gélose et une de gélatine. On obtient ainsi un total de 39 colonies correspondant à 10 espèces différentes. Extraction avec iridectomie.

On recouvre les deux yeux avec un pansement aseptique assez serré.

Le 20 octobre, 24 heures après l'opération, la sécrétion est ensemencée dans de la gélose, de la gélatine et dans un tube de bouillon. Sur une lamelle faite avec la sécrétion on constate au microscope de nombreux cocci et un ou deux petits bacilles.

La plaque de gélose présente en 24 heures une cinquantaine de colonies toutes formées par le même coccus. Il ne s'est pas développé de colonies de bacilles. La plaque de gélatine présente après 5 jours un nombre très considérable de 4 à 500 colonies non liquéfiantes et formées par le même petit coccus qui s'est développé sur gélose. On constate en outre 4 colonies lentement liquéfiantes formées par un petit bacille prenant le Gram.

Dans le bouillon le coccus seul s'est développé en produisant un trouble du liquide.

De ces deux espèces microbiennes le coccus correspond à celui que j'ai déjà décrit ; le bacille est absolument inoffensif pour la cornée du lapin.

Le 7 novembre 1893, l'œil gauche étant complètement guéri, on opère l'œil droit.

La sécrétion conjonctivale recueillie avant l'opération donne un total de 25 colonies correspondant à 7 espèces différentes. Après extraction avec iridectomie, l'œil droit opéré seul est recouvert

d'un pansement très lâche permettant aux mouvements des paupières de s'exécuter facilement.

24 heures après, la sécrétion conjonctivale est presque nulle; sur lamelles on n'arrive pas à constater la présence de micro-organismes. Ensemencée dans de la gélatine et de la gélose on obtient un total de 10 colonies dont 7 sont formées par le petit coccus non liquéfiant et 3 autres sont formées par un micrococcus prenant le Gram, liquéfiant lentement la gélatine et nullement pathogène pour la cornée du lapin.

L'action de la compression apparaît très nettement dans cette observation.

On ne saurait par conséquent attacher une valeur rigoureuse à la méthode qui consiste à comparer le nombre des colonies obtenues au premier pansement pour évaluer l'action de tel ou tel antiseptique. Il est intéresssant de se rendre compte de ce qui se passe et de connaître l'effet obtenu, mais pour la comparaison des résultats il faut s'en tenir à la clinique.

Je vais exposer rapidement les conclusions auxquelles sont arrivés les auteurs qui se sont occupés de l'asepsie et de l'antisepsie dans la chirurgie oculaire.

Stroschein (1), dans son étude sur l'asepsie dans les opérations oculaires à la clinique de Würzbourg, est arrivé à la même conclusion au point de vue pratique. Je reproduirai en les résumant les arguments qu'il avance en faveur de l'asepsie conjonctivale.

Le sublimé en solution à 1/5000 et 1/4000, c'est-à-dire tel qu'on peut l'appliquer sans trop d'inconvénients sur la conjonctive, ne tue le staphylocoque ou le streptocoque in vitro qu'après un contact de 2 1/2 à 3 minutes. La solution de Panas (biiodure de mercure) ne les tue qu'en deux ou

(1) Stroschein. Graefe Archiv. f. Ophthalm., 39, I, 1893.

trois jours. L'eau chlorée préconisée par Schmidt Zimpler les tue en une minute, mais cette solution est irritante et présente de nombreux inconvénients dans son maniement. Le meilleur antiseptique pour l'œil est encore le sublimé au 1/5000, mais si on l'instille sur la conjonctive, il provoque une sécrétion lacrymale abondante et son action est amoindrie. Si on irrigue pendant 2 à 3 minutes, il faut craindre l'irritation très vive de la conjonctive et la chute de l'épithélium cornéen. Il s'en suit que l'on ne saurait espérer détruire les microbes de la conjonctive avec un antiseptique. En outre, les microorganismes se développent plus abondamment lorsque la sécrétion conjonctivale est plus considérable. Or, celle-ci est provoquée par les antiseptiques.

En réalité, les irrigations n'agissent qu'au point de vue mécanique; Stroschein s'en est assuré par des examens bactériologiques.

Le manuel opératoire suivi pour réaliser l'asepsie du champ opératoire ne diffère guère de celui que j'ai décrit. Il stérilise les collyres et l'eau salée par l'ébullition, les objets de pansement par la vapeur et les instruments par l'eau salée à l'ébullition.

Les lames sont frottées tout d'abord à l'aide d'un tampon d'ouate, trempées dans un mélange d'alcool et d'éther avec quelques gouttes d'ammoniaque, puis on répète la même opération avec un tampon imbibé d'eau phéniquée à 5 0/0, pendant une minute. Il est évident que ce procécé est compliqué et moins sûr que le chauffage dans l'air sec à 180°.

Un long mémoire, plus récent, de Marthen (1) inspiré

(1) Marthen. Expérimentelle Untersuchungen über Antisepsis bei augenoperation und die bactériologiedes conjunctivalsakes. Beitrage für Augenheilkunde, XII. Heft, 1893.

par Haab de Zurich vient plaider en faveur du sublimé. Ce travail est basé sur les résultats fournis par l'examen bactériologique pratiqué avant l'opération et au premier pansement. Marthen a recueilli les microbes de la conjonctive avec une anse de platine promenée dans le cul de sac conjonctival puis introduite dans un tube de gélose glycérinée liquéfiée qu'il coulait dans une boîte de Pétri. Il a fait aussi des plaques avec les microbes du bord libre de la paupière.

Dans 15 opérations oculaires (extraction avec ou sans iridectomie, iridectomie, discision) où l'on a utilisé le sublimé au 1/5000, 3 fois seulement l'ensemencement fait au premier pansement, c'est-à-dire un ou deux jours après l'opération, est resté négatif. 3 fois le nombre des colonies était dix fois plus considérable qu'avant l'intervention. 9 fois enfin le nombre des colonies était resté le même et ne dépassait pas la centaine. L'ensemencement des microbes du rebord palpébral a donné les même variations.

Dans 3 opérations le liquide antiseptique utilisé a été l'acide salicylique à 1/500. Au premier pansement Marthen a obtenu dans un cas 939 colonies, dans le second 64, enfin la 3me fois la culture reste stérile.

Huit opérations ont été pratiquées sans emploi d'antiseptiques avec lavages de la conjonctive à l'eau salée. Deux fois seulement le chiffre des germes au premier pansement était inférieur à la centaine. Dans tous les autres cas il oscillait entre 200 et 16000.

L'exposé pur et simple de ces résultats devrait entraîner la conviction que l'asepsie n'atteint pas le but qu'elle poursuit et que l'emploi de liquides antiseptiques pour la désinfection du champ opératoire est inévitable. Mais on a vu que la question du nombre des germes n'était pas la seule à con-

sidérer et les observations résumées que publie Marthen me fourniront matière à discussion.

Si tout d'abord on envisage le côté purement clinique de la question, on constate que chez quelques-uns des malades soumis aux lavages antiseptiques, il y a eu une sensation de cuisson plusieurs heures après l'opération, que la sécrétion conjonctivale a toujours été très abondante et beaucoup plus marquée que chez les patients où l'on a pratiqué un lavage à l'eau salée. Le résultat obtenu dans ces deux séries a été identique, et pas plus dans la première que dans la seconde on n'a constaté de phénomènes d'infection.

D'autre part, Marthen a fait un examen qualitatif des microbes rencontrés. Bien que ses résultats soient quelque peu surprenants, ils peuvent suffire à démontrer l'inutilité de l'emploi du liquide antiseptique. Cinq fois il constate avant l'opération, la présence du staphylocoque blanc ou doré. Or, dans ces cinq cas qui ont été soumis aux lavages antiseptiques, cinq fois il a retrouvé ces mêmes micro-organismes à côté d'autres espèces, au premier pansement, et le nombre des colonies de ces espèces étaient dans la plupart des cas plus considérable qu'au premier examen.

Franke (1) a étudié l'action de différentes solutions antiseptiques sur la désinfection des culs de sac conjonctivaux. Avant le lavage, il recueille les microbes de la conjonctive avec un fil de platine qu'il ensemence sur de la gélose inclinée. Immédiatement après le lavage, il répète la même opération. Les solutions employées ont été la solution de sublimé au 1/5000, l'eau chlorée non étendue, la solution de sublimé au 1/2500, le trichlorure d'iode à

(1) Franke Untersuchungen über die. Desinfection des Bindehautsackes nebst Bemerkungen zur Bakteriologie desselben. V. Graefes, Archive fur Ophtalmologie. Vol. XXXIX, 3e partie.

1/2000. Il conclut que, d'une manière générale, aucune solution antiseptique n'a débarrassé de tous ses germes le sac conjonctival. Le procédé qui lui a donné les meilleurs résultats consiste dans les lavages de la conjonctive avec la solution de sublimé au 1/5000, suivi d'un nettoyage avec un tampon de coton imbibé de la même solution. Ce qu'on obtient ce n'est pas l'asepsie absolue, mais une diminution dans le nombre des germes. Franke n'a pas fait de cultures au premier pansement.

Il résulte donc des recherches de Marthen, comme des miennes, que dans la grande majorité des cas, le nombre des microorganismes contenus dans le cul de sac conjonctival, après l'opération, est beaucoup plus considérable qu'avant l'intervention.

L'existence de microorganismes 48 heures après l'opération, alors que l'œil a été protégé de l'air et de tout contact par un pansement aseptique ou antiseptique, prouve que l'on n'est pas arrivé par le lavage ou par l'application d'un antiseptique, à enlever tous les germes contenus dans le cul de sac.

Mes recherches prouvent en outre que quelques espèces résistent tout particulièrement à ces lavages et que ce sont elles qui forment la grande majorité des colonies.

Quelques auteurs ont cru pouvoir avancer que certains microorganismes des fosses nasales pouvaient remonter dans les culs de sac conjonctivaux par l'intermédiaire du canal nasal. J'ai démontré dans un chapitre de ce travail que cette ascension microbienne existe réellement, mais qu'elle ne se rencontre que dans les cas pathologiques, et qu'elle se fait non pas par la lumière du canal nasal, mais par sa muqueuse.

Peut-on espérer, par un procédé quelconque, obtenir l'asepsie idéale de la conjonctive, et surtout maintenir cette asepsie pendant les 24 ou 48 premières heures ?

On peut répondre, je crois, et d'une manière négative, en se basant sur ce qui se passe dans les plaies opératoires faites avec toutes les précautions aseptiques et antiseptiques désirables.

Examinons pour cela ce qui se passe dans les plaies opératoires faites sur la peau.

Les recherches de Welsch (1) ont démontré que l'on n'arrivait pas à débarrasser les téguments d'un coccus auquel il a donné le nom de « staphylococcus epidermitis albus. » Je me hâte de dire que ce coccus qui liquéfie lentement la gélatine n'a que des propriétés pathogènes très faibles sur le lapin. Pour faire cette démonstration Welsch a procédé de la manière suivante : Les mains sont lavées pendant quelques minutes avec du savon et une brosse stérilisée, on les immerge dans la solution concentrée de permanganate de potasse et on les frotte énergiquement avec la brosse trempée dans cette solution. On les plonge ensuite dans une solution saturée d'acide oxalique qui enlève la coloration due au permanganate. On termine la désinfection par un lavage à l'eau stérilisée et l'immersion dans le sublimé à 1/500. Les lamelles épidermiques obtenues par des grattages de la surface de la peau sont ensemencées et se montrent stériles ; mais si l'on passe un fil de soie dans l'épaisseur du derme et de l'épiderme, on constate que la gélatine ensemencée avec ce fil montre bientôt de nombreuses colonies constituées par ce coccus épidermitis. Il est probable que ce coccus

(1) Welsch. Condition underlying the infections of wounds American Journal, novembre 1891.

habite la cavité des conduits excréteurs des glandes sudoripares et la partie superficielle de la gaîne des poils et qu'il échappe ainsi à l'action des antiseptiques.

Lorsqu'on se contente pour la désinfection des mains d'un lavage au savon dans de l'eau stérilisée avec brossage prolongé, suivi d'immersion dans le sublimé au millième on obtient déjà des cultures de coccus épidermitis en ensemençant la surface de téguments. J'ai répété ces expériences dans le service du professeur Terrier en faisant toucher avec la pulpe des doigts du chirurgien et de ses aides, la surface des plaques de gélatine, au début et au cours d'une laparotomie. J'ai toujours obtenu des colonies nombreuses du coccus épidermitis. J'ai retrouvé ce même coccus dans le liquide du drain 24 heures après l'opération et en l'absence de tous signes d'infection.

Le travail de Tavel (1) fournit des renseignements très intéressants sur l'état bactériologique des plaies opératoires. Il a ensemencé dans de la gélatine le drain en verre que le Pr Kocher place systématiquement dans chaque opération et qu'il enlève 24 heures après l'intervention. Sur 126 drains ensemencés, 36 seulement se sont montrés stériles. On a trouvé par contre :

36 fois le coccus épidermitis albus non liquefaciens ;
31 » » » » » liquefaciens ;
18 » le staphylococcus albus ;
8 » le staphylococcus aureus :
3 » le coccus epidermis, liquef. et non liquefaciens ;
1 » le staphylococcus albus et le coccus epid. albus ;
5 » le coccus epiderm. et des bacilles ;

(1) Tavel. Die stérilitaet der antiseptisch behandelten Wunden unter dem antiseptischen Verbande. Correspond. bl. fûr schw. Aerzte, 1 Juli 1892.

1 fois le staphylococcus doré et le streptocoque ;
1 » le bacille fluorescens ;
1 » le bacterium coli ;
5 » des bacilles ou coccus non définis.

13 fois seulement il y eut infection de la plaie, et ces cas se rapportent aux plaies où l'on a constaté le staphylococcus aureus ou le streptocoque. Une seule fois l'infection était due au staphylococcus blanc.

Les conclusions qu'il tire de son travail sont les suivantes : Dans les 2/3 des plaies traitées antiseptiquement, on rencontre des microbes. Ceux-ci sont, la plupart du temps, des microbes inoffensifs de l'épiderme qui n'entravent nullement la guérison de la plaie. Ces recherches confirment aussi les constatations antérieures de Welsch, qui a remarqué que dans les cas où on trouvait le staphylococcus aureus, la plaie suppurait, tandis que la présence du staphylococcus albus ne modifie le plus souvent, en aucune manière, sa guérison.

Tous les auteurs qui ont étudié cette question sont d'accord sur ce fait que la plaie renferme presque toujours des microorganismes. Watson Cheyne avait déjà démontré que malgré le pansement de Lister on n'obtient pas une absolue stérilité de la plaie. Ranke à la clinique de Volkmann, Billroth ont toujours trouvé des microorganismes sous le pansement salycilé, Bonning sous le pansement naphthaliné, Stäheli sous le pansement à l'oxyde de zinc, Bloch enfin sous le pansement iodoformé.

Il résulte de tout cela que l'on ne peut obtenir et maintenir la stérilité absolue du champ opératoire mais que par contre on peut dans la grande majorité des cas prévenir l'infection de la plaie par les microbes pathogènes.

On ne peut réaliser cette asepsie parfaite sur les tégu-

ments qui se prêtent cependant aux frictions énergiques à la brosse et à l'action de solutions antiseptiques fortes ; à plus forte raison sera-t-il inutile de l'espérer pour la conjonctive où nos moyens d'action sont forcément très limités.

Dans un chapitre précédent j'ai démontré en me basant sur des recherches personnelles et sur celles des différents auteurs qui se sont occupés des microorganismes de la conjonctive, que la surface conjonctivale, contrairement aux téguments qui entrent constamment en contact avec de nombreux objets souillés, ne présentait que rarement à l'état normal de microbes pathogènes, qu'il était facile par l'irrigation de la débarrasser de la plupart de ses hôtes.

Comme les doigts ne se mettent jamais en contact avec la plaie et même avec la conjonctive, le point le plus important dans la prévention de l'infection en chirurgie oculaire consiste à ne pas introduire de germes pathogènes avec les instruments, les liquides de lavages et les collyres. J'ai montré plus haut qu'il était facile d'en réaliser l'asepsie parfaite. J'ai montré aussi dans quelles conditions on était exposé à rencontrer des microbes pathogènes à la surface de la conjonctive. Les moyens antiseptiques dont on dispose sont incapables de détruire ces germes pathogènes et dans ces cas il faut tout d'abord chercher à faire disparaître la cause qui commande leur apparition (rétrécissement des voies lacrymales, etc.) avant d'intervenir.

L'étude de la désinfection du sac conjonctival présente encore de nombreuses lacunes. Ainsi que je l'ai déjà dit, on ne peut se prononcer actuellement sur l'origine conjonctivale des complications septiques des plaies oculaires.

Pour résoudre ce problème, il faut tout d'abord opérer avec des instruments, des collyres et des solutions dont la

stérilisation est indiscutable. La désinfection du sac conjonctival sera faite soit avec des solutions stérilisées, soit avec des solutions antiseptiques. Le pansement devra être stérilisé par la chaleur. Si dans ces conditions il se produit une infection, l'étude bactériologique de l'agent pathogène qui l'aura déterminée pourra éclairer cette question actuellement insoluble. C'est sur des faits précis et non sur des statistiques qu'il faut se baser pour apprécier les résultats.

Si l'on ne peut réaliser l'asepsie des téguments ou des muqueuses, et si les moyens employés ne parviennent qu'à diminuer ou à sélectionner les micro-organismes qui s'y trouvent, on peut du moins réaliser l'asepsie parfaite de tout ce qui entre en contact avec la plaie, et avant d'accuser le sac conjonctival de toutes les infections opératoires, il est nécessaire de rechercher si ces infections existent lorsqu'on n'apporte aucun germe avec les instruments, les collyres ou le pansement.

Autrefois, lorsqu'un opéré présentait des complications on accusait le malade ou sa constitution, et la chirurgie n'a fait de progrès que le jour où le chirurgien s'est accusé lui-même et où il a entrepris la recherche des causes simples. Dans l'opération de la cataracte on attachait une grande importance à la tranquillité du malade et lorsqu'il se présentait une complication on invoquait le traumatisme. Aujourd'hui c'est le sac conjonctival qui endosse toutes les responsabilités et je ne le crois pas le plus coupable.

Conclusions

1° Les microbes pathogènes n'existent que très rarement dans les culs de sac conjonctivaux à l'état normal. Les agents pyogènes se rencontrent dans certains états pathologiques bien déterminés.

2° On a beaucoup exagéré le rôle des microbes du sac conjonctival dans les complications des plaies opératoires. On ne peut se prononcer sur la nature de ces complications en l'absence d'examens bactériologiques précis.

3° L'asepsie instrumentale doit être parfaite et pour cela doit être réalisée à l'aide de la chaleur. La chaleur sèche pour les instruments et la vapeur d'eau sous pression pour les collyres et objets de pansement, constituent les procédés les plus pratiques.

4° L'asepsie du champ opératoire est impossible à réaliser et à maintenir aussi bien par l'emploi des antiseptiques que par des lavages à l'eau stérile. Les résultats obtenus par ces deux moyens sont identiques; en d'autres termes, le lavage antiseptique agit mécaniquement et non chimiquement. Le lavage à l'eau stérilisée est mieux supporté et ne donne pas de réaction conjonctivale. Il doit par conséquent être préféré.

5° Le pansement a presque toujours pour effet de déterminer une prolifération microbienne dans les culs de sac en mettant un obstacle à l'écoulement régulier de la sécrétion lacrymale. Les microorganismes qui se développent dans

ces conditions et lorsque les lavages ont été bien exécutés et l'opération rigoureusement conduite, n'appartiennent pas, dans la grande majorité des cas, aux espèces pathogènes, et leur présence peut être négligée.

6° On ne peut apprécier la valeur d'un antiseptique oculaire en se basant sur la numération des colonies microbiennes obtenues au premier pansement.

7° Au point de vue pratique, l'emploi de la solution physiologique stérilisée donne d'aussi bons résultats que l'emploi des antiseptiques.

TABLE DES MATIÈRES

INTRODUCTION 6

PREMIÈRE PARTIE. — **Recherches bactériologiques sur l'étiologie des conjonctivites aiguës.**

Classification des conjonctivites aiguës 7

CONJONCTIVITE AIGUE CONTAGIEUSE 11
Étiologie 12
Bactériologie 19
Cultures 21
Étude du bacille dans les cultures 24
Inoculations 25
Anatomie pathologique 30
Symptomatologie 32
Formes graves : complications 36
Lésions cornéennes 40
Éruptions zostériformes 49
Durée 50
Pronostic 51
Diagnostic 51
Traitement 53

CONJONCTIVITES BLENNORRHAGIQUES 55
Ophthalmie des nouveau-nés 56
Conjonctivite leucorrhéique 60
Conjonctivite blennorrhagique spontanée . . 69

CONJONCTIVITE LACRYMALE A STREPTOCOQUES 76
Symptômes 76
Etiologie 78
Anatomie pathologique. Bactériologie . . . 79
Pathogénie 81
Traitement 82

Conjonctivite a pneumocoques 88
Symptômes 89
Anatomie pathologique. Bactériologie 90
Etiologie. 91

CONCLUSIONS 97

Deuxième partie. — **Recherches sur l'asepsie dans la chirurgie oculaire.**

Les microbes de la conjonctive à l'état normal 99
Les microbes pyogènes dans leur rapport avec le sac conjonctival 106
Asepsie des instruments, collyres et pansements 112
Désinfection de la conjonctive. 118
Appréciation bactériologique des résultats . 120

CONCLUSIONS 140

EXPLICATION DE LA PLANCHE

Fig. 1. — Coupe de la conjonctive dans la conjonctivite aiguë contagieuse. La coupe passe par un amas lymphoïde *f*; *e* = couche épithéliale de revêtement; les couches superficielles renferment de nombreux leucocytes en diapédèse. *l. l.* . v = coupe d'un vaisseau renfermant de nombreux leucocytes disposés le long de la paroi.

Zeiss. Obj. D. Ocul. I.

Fig. 2. — Coupe de la conjonctive dans la conjonctivite aiguë contagieuse *e.* = couche épithéliale de revêtement avec de nombreux leucocytes, *l.* v = vaisseaux dilatés avec leucocytes en voie de diapédèse.

Zeiss. Obj. D. Ocul. I.

Fig. 3. — Sécrétion conjonctivale dans la conjonctivite aiguë contagieuse, cinquième jour de l'affection. Leucocytes polynucléaires avec bacilles de Wecks libres ou englobés. *p.* phagocyte bourré de bacilles de Wecks.

Coloration au bleu de méthylène phéniqué. Immers. $\frac{1}{12}$ Ocul. III.

Fig. 4. — Bacilles de la conjonctivite aiguë contagieuse en culture pure.

Coloration en bleu de méthylène phéniqué. Immers. $\frac{1}{12}$ Ocul. III.

Fig. 5. — Sécrétion conjonctivale dans la conjonctivite aiguë contagieuse, quatrième jour de l'affection. Bacilles libres ou englobés et en petit nombre.

Coloration au bleu de méthylène phéniqué. Immers. $\frac{1}{12}$ Ocul. III.

Fig. 6. — Bacille en massue en culture pure. Immers. $\frac{1}{12}$ Ocul. III.

Fig. 7. — Sécrétion conjonctivale dans l'ophthalmie blennorrhagique des nouveau-nés. Gonocoques libres et inclus dans les phagocytes.

Coloration au bleu de méthylène phéniqué. Immers. $\frac{1}{12}$ Ocul. III.

Fig. 8 et 9. — Sécrétion conjonctivale dans la conjonctivite à pneumocoques; *p* = phagocyte contenant des pneumocoques.

Coloration au bleu de méthylène phéniqué. Immers. $\frac{1}{12}$ Ocul. III.

Lille. — Imprimerie Le Bigot frères, 25, rue Nicolas-Leblanc.

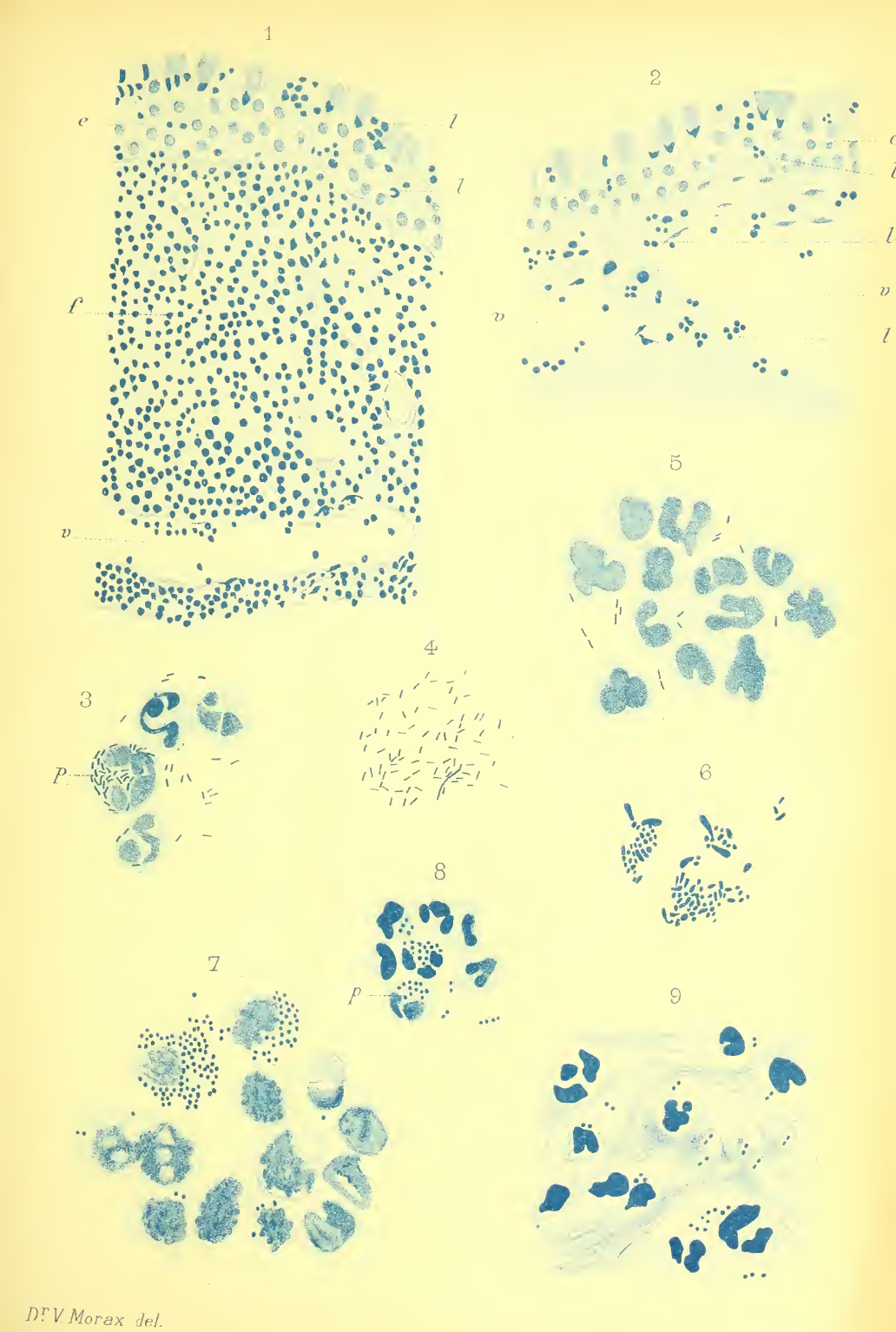

Dr. V. Morax del.

V. Roussel lith.

Imp. L. Lafontaine & Fils, Paris